51e Congrès national d'anesthésie et de réanimation. Médecins. Les essentiels.
© 2009 Elsevier Masson SAS. Tous droits réservés

Urgences neurologiques et grossesse

A.G. Aya* [1], B. Ondze [2], J. Ripart [1], J.-E. de La Coussaye [1]

[1] Pôle ARDU, GHU Caremeau, CHU Nîmes, place du Pr-Debré, 30029 Nîmes cedex 9, France
[2] Centre hospitalier de Mont-de-Marsan
*e-mail : guy.aya@chu-nimes.fr

Introduction

Les urgences neurologiques peuvent être résumées en trois situations : troubles de la conscience et coma, convulsions, et paralysie. La survenue de ces manifestations neurologiques au cours de la grossesse est une éventualité peu fréquente. En effet, elles relèvent de causes relativement rares, soit liées à la grossesse, soit indépendantes de celle-ci. Plusieurs pathologies gravidiques peuvent conduire à une urgence neurologique, dont la pré-éclampsie/éclampsie, la stéatose hépatique aiguë gravidique et l'embolie amniotique. Quant aux causes indépendantes de la grossesse, il s'agit soit de la décompensation par la grossesse de pathologies neurologiques connues, soit de l'apparition à la faveur de la grossesse de pathologies volontiers vasculaires ou neuro-vasculaires. En pratique, la situation est en général relativement simple lorsque la pathologie neurologique en cause est antérieure à la grossesse, et les récents progrès en imagerie et en thérapeutique permettent actuellement d'éviter bien des complications au début, au cours, en fin de grossesse et lors de l'accouchement. En revanche, lorsque la pathologie neurologique se révèle au cours de la grossesse, se posent le problème des investigations et celui du traitement à entreprendre. La multiplicité des pathologies explique qu'une analyse exhaustive ne puisse être faite dans le cadre de la présente revue. Aussi, seules les situations d'urgence nécessitant une prise en charge immédiate sont abordées.

Épidémiologie et généralités

La fréquence des urgences neurologiques au cours de la grossesse est d'appréciation difficile. Les études épidémiologiques de morbidité sont rares, concernent en général des populations hospitalières ou une pathologie particulière, et intègrent la période post-partum dans l'évaluation des risques. Les études de cas représentent la majorité des publications. Lorsque l'on considère les motifs d'hospitalisation des femmes enceintes en service de réanimation polyvalente, il apparaît que la prééclampsie/éclampsie et l'hémorragie du postpartum immédiat sont les principales causes d'hospitalisation en Europe [1]. Les causes non obstétricales représentent moins d'un quart des motifs d'hospitalisation, sont principalement respiratoires et cardiaques, les urgences neurologiques n'étant observées que chez 0,1 à 6 % des femmes [2-6]. Mais l'hospitalisation d'une femme enceinte en réanimation est déjà une éventualité rare. Les statistiques de mortalité maternelle confirment la rareté des affections neurologiques, qui sont impliquées dans moins de 1 % des décès maternels [7].

La connaissance des causes neurologiques de morbidité sévère au cours de la grossesse est importante, du fait de la mise en jeu du pronostic vital aussi bien pour la mère que pour le fœtus. Certains états morbides connus, neurologiques ou systémiques peuvent connaître une évolution foudroyante ou entraîner des complications graves au cours

de la grossesse. Il s'agit notamment de l'épilepsie mal traitée, des malformations vasculaires cérébrales asymptomatiques, et de l'angéite primitive ou secondaire du système nerveux central. D'autres affections neurologiques comme les thromboses veineuses cérébrales et l'encéphalopathie postérieure régressive éclosent ou ont une fréquence plus élevée au cours de la grossesse et de la période périnatale.

Le moment où surviennent ces complications conditionne également la prise en charge diagnostique et thérapeutique. Au premier trimestre de grossesse, les examens radiologiques (surtout invasifs) sont généralement évités du fait du risque tératogène supposé, et se pose souvent la question de l'interruption thérapeutique de la grossesse [8,9]. Au dernier trimestre, la problématique est plutôt celle du mode d'accouchement et de la prise en charge du nouveau-né. Le scanner cérébral et l'IRM encéphalique peuvent être réalisés quel que soit le terme de la grossesse, en évitant toutefois autant que possible l'injection de produits de contraste, notamment au premier trimestre, et particulièrement les produits de contraste iodés. Le gadolinium n'a pour le moment pas d'effet tératogène connu et peut être utilisé si nécessaire.

Du point de vue de la prise en charge, il est fondamental de garder à l'esprit qu'elle doit être faite de manière multidisciplinaire, idéalement dans le cadre organisationnel d'un réseau de soins de santé périnatale. Cette organisation permet en effet d'harmoniser les décisions en termes de traitement (protocoles communs), et de modalités et de lieu d'hospitalisation de la mère et de naissance de l'enfant. Ceci est notamment le cas dans la prise en charge des femmes éclamptique et en prééclampsie sévère.

Pré-éclampsie et éclampsie : les recommandations 2009

Plusieurs définitions ont été utilisées au fil du temps pour la pré-éclampsie (PE). Récemment, la SFAR a publié, en collaboration avec le CNGOF, la Société Française de Médecine Périnatale et la Société Française de Néonatalogie, des recommandations formalisées d'experts (RFE) consacrées à la prise en charge multidisciplinaire de la PE [10]. La revue de la littérature récente par les experts a conduit à l'édition de 76 recommandations allant de la définition au suivi postpartum à long terme de la mère, couvrant ainsi l'ensemble des problématiques rencontrées par les différents acteurs de la prise en charge de PE. À cette occasion, la définition des différentes pathologies hypertensives de la grossesse a été révisée. Dans le contexte d'urgence, deux données doivent être précisées. D'une part, la définition de la PE sévère : association d'une PE (HTA et protéinurie) avec HTA sévère (PAS ≥ 160 mm Hg et/ou PAD ≥ 110 mm Hg) à des signes d'atteinte des différents systèmes organiques ou à un retentissement fœtal (RCIU par exemple). D'autre part, la définition de l'éclampsie : survenue d'une crise convulsive tonico-clonique dans un contexte de pathologie hypertensive de la grossesse. L'éclampsie est la complication neurologique majeure de la PE, mettant souvent en jeu les pronostics maternel et fœtal. Son incidence varie de 2,5 pour 100 000 naissances en Europe [11] à 7 % des naissances dans les pays à ressources limitées [12]. Du point de vue des urgences neurologiques, deux aspects méritent mention : la prise en charge de l'HTA sévère et la prévention et le traitement de l'éclampsie qui comporte souvent une phase pré-hospitalière et/ou une phase inter-hospitalière.

Traitement de l'HTA sévère

L'HTA est la traduction clinique d'une maladie de l'endothélium vasculaire. En effet, au cours de la prééclampsie, l'endothélium vasculaire maternel est le siège de modifica-

tions structurales et fonctionnelles importantes, responsables d'une altération de la réactivité vasculaire aux substances vasoactives, à une activation de la cascade de la coagulation, et à une augmentation de la perméabilité capillaire. Aussi, l'existence concomitante dans la circulation de concentrations importantes de substances vasoconstrictrices (endothélines, thromboxane, angiotensine II) produites sous l'influence de cytokines d'origine placentaire conduit à un état de vasoconstriction généralisée [13]. L'étude du profil hémodynamique montre en effet le plus souvent l'existence de résistances vasculaires systémiques et pulmonaires élevées, avec bas débit cardiaque [14]. En conséquence, les vasodilatateurs ont une part importante à prendre dans le traitement de l'HTA dans ce contexte clinique.

Figure 1. Algorithme de prescription du traitement antihypertenseur [10].

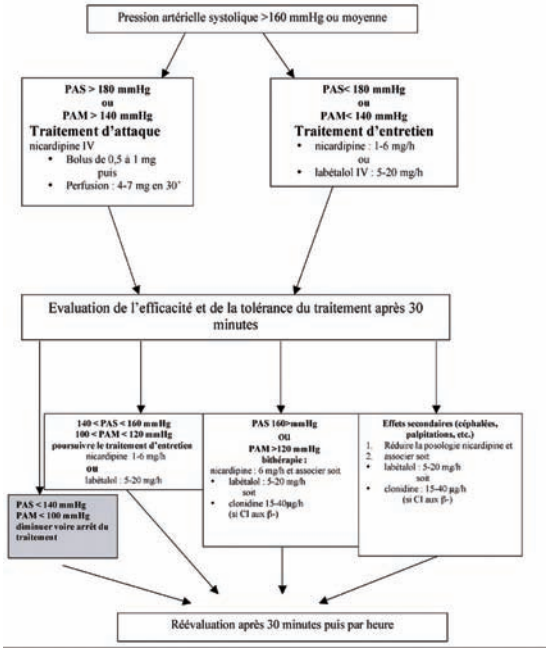

Quel que soit le lieu de la prise en charge initiale de la femme en prééclampsie sévère, il est recommandé de traiter et de contrôler l'HTA sévère, par administration veineuse de nicardipine ou de labétalol, la clonidine étant envisagée en deuxième intention, plutôt dans le cadre d'une bithérapie. Les modalités précises du traitement sont rappelées dans la *figure 1*.

Il faut noter que, clairement, le but du traitement n'est pas la normalisation de la PA maternelle, qui serait délétère à la circulation utéro-placentaire déjà altérée, voire insuffisante. Le traitement de l'HTA vise à protéger la circulation cérébrale maternelle, en maintenant la PA dans des limites permettant le respect de son autorégulation. Une relative HTA doit donc être respectée dans le cadre d'un traitement urgent, en évitant une PAS < 140 mm Hg ou une PAM < 100 mm Hg. En cas de transfert de la mère, il est recommandé de poursuivre le traitement antihypertenseur en respectant cet objectif thérapeutique.

Traitement et prévention de l'éclampsie

L'évaluation en écho-Doppler de la circulation cérébrale des femmes en prééclampsie sévère révèle une perte de l'autorégulation et une élévation de la pression de perfusion cérébrale [15]. L'importance de ces altérations circulatoires est corrélée à la sévérité et la richesse de la symptomatologie neurologique [16]. Les études en IRM suggèrent que, dans ce contexte, l'éclampsie est la conséquence d'un œdème vasogénique probablement déclenché par la perte d'étanchéité de la barrière hématoencéphalique à l'occasion d'une poussée hypertensive [17]. Ce phénomène survient plus volontiers dans les territoires postérieurs, du fait d'une altération plus importante de l'autorégulation au niveau du système vertébro-basilaire et des artères cérébrales postérieures.

L'éclampsie peut survenir en pré-, en per- ou en postpartum, justifiant d'une surveillance attentive après l'accouchement. Les convulsions sont généralement précédées de prodromes, dont les plus significatifs sont les céphalées et les troubles visuels [18]. Les prodromes sont cependant absents dans 21 % des cas. Le diagnostic d'éclampsie est essentiellement clinique, sur la base de la crise convulsive et du contexte symptomatique associé, traduisant la PE et/ou ses complications. Une imagerie (TDM et surtout IRM) est cependant indiquée en cas de persistance de troubles visuels ou de troubles de conscience en post-critique, ou lorsque existent des signes de focalisation. Elle permet alors le diagnostic différentiel avec les thrombophlébites cérébrales et les encéphalopathies postérieures réversibles survenant au cours de la grossesse, notamment dans le contexte d'un syndrome des anticorps antiphospholipides, d'un déficit en protéine S, ou plus rarement d'une CIVD associée à une embolie amniotique [19]. Ces pathologies comportent généralement un œdème cytotoxique dont la prise en charge est différente de celle de l'œdème vasogénique de l'éclamptique. En effet, si l'abaissement de la PA améliore l'œdème vasogénique, il peut être délétère en cas d'œdème cytotoxique en accentuant l'ischémie tissulaire cérébrale.

Le traitement de l'éclampsie repose sur l'administration du sulfate de mg en prévention secondaire, dont l'intérêt a été montré par plusieurs études cliniques et méta-analyses, en comparaison avec le Diazépam, la phénytoïne et le cocktail lytique [20]. L'utilisation du MgSO4 est en effet associée pour la mère à une réduction de la récidive des convulsions, de la mortalité (vs Valium) et des complications (pneumopathies, besoin de ventilation artificielle ou d'hospitalisation en unité de réanimation). Pour l'enfant, une augmentation de la fréquence des scores d'Apgar > 7 et une réduction des hospitalisations en unité de réanimation néonatale ont été observés. Le protocole le plus fréquemment utilisé comporte l'administration intraveineuse d'une dose de charge de 4 g en 20 min, suivie d'une dose d'entretien en perfusion continue de 1–2 g/h, maintenue pendant 24 h après la dernière crise convulsive [10]. La surveillance de l'efficacité du traitement doit être faite sur la base des réflexes ostéo-tendineux, le rotulien notamment, dont la faiblesse ou l'abolition signe un surdosage, et impose l'interruption de la perfusion, voire l'administration de 1 g de gluconate de calcium comme antidote.

L'état de mal épileptique

Il est habituellement recommandé à la patiente épileptique en âge de procréer, de discuter à l'avance avec son neurologue du projet de maternité. La grossesse n'est acceptée que lorsque l'observance du traitement parfaite et l'épilepsie est bien équilibrée. En effet, les femmes n'ayant pas de crise convulsive depuis 9 à 12 mois restent exemptes de convulsions pendant la grossesse dans 84 à 92 % des cas [21]. Dans le cas contraire, le risque de survenue d'un état de mal épileptique (EME) doit être pris en considération.

Les données du registre de l'étude EURAP montrent que, au cours du suivi prospectif de 1956 grossesses chez 1882 femmes épileptiques traitées, aucune convulsion n'est survenue chez 58,3 % des femmes [22]. L'incidence de l'EME était de 1,8 % (36 cas). La revue des études effectuées sur des populations rapporte une incidence de l'EME variant entre 0 et 1,3 % au cours de la grossesse [21]. Si une incidence moyenne de l'EME au cours de la grossesse de 1,6 % peut être retenue, l'absence de groupes témoins dans toutes ces études ne permet pas de conclure formellement à une modification du risque du fait de la grossesse, en comparaison avec l'incidence dans la population générale.

Du point de vue de la prise en charge d'une complication aiguë, la survenue d'une crise d'épilepsie unique au cours de la grossesse pose peu de problème, et signe souvent une baisse de la concentration plasmatique des médicaments par suite d'une augmentation de leur volume de distribution du fait de la grossesse. Elle impose d'arrêter la crise si elle ne s'arrête pas spontanément, en administrant par voie veineuse anticonvulsivant, généralement du diazépam ou du clonazépam. Il faut ensuite renforcer le traitement préexistant, ou le modifier. La grossesse est rarement mise en péril par une crise unique [21]. En revanche, en cas d'EME, l'urgence est aussi bien neurologique qu'obstétricale, particulièrement au troisième trimestre, car la situation nécessite le recours à des protocoles thérapeutiques pouvant être délétères pour le fœtus. En effet, quatre molécules sont recommandées dans cette indication : le midazolam, la phénytoïne, le phénobarbital, et le thiopental [23,24]. La phénytoïne est une molécule bien connue dans le traitement et la prévention de l'éclampsie. Elle est administrée sous contrôle électrocardioscopique, et contre-indiquée chez les sujets ayant des troubles de la conduction. Le thiopental est l'agent d'induction classiquement recommandé pour l'anesthésie générale chez la femme enceinte et en cas d'éclampsie. L'expérience du midazolam et du phénobarbital dans le traitement d'urgence des convulsions chez la femme enceinte est très réduite. Les barbituriques sont indiqués dans le traitement de l'EME réfractaire, en particulier le thiopental. Ils induisent alors des troubles de la conscience altérant le contrôle du carrefour aéro-digestif, et imposent alors l'intubation trachéale et la ventilation mécanique. La posologie des anticonvulsivants est présentée dans le *tableau 1*.

Après l'accès comitial, l'évaluation de l'état obstétrical s'impose. En effet, L'hypoxie et l'acidose maternelle associées à la convulsion peuvent induire une asphyxie fœtale aiguë. De plus, les convulsions peuvent être à l'origine d'un décollement placentaire. Il existe donc un risque immédiat pour le fœtus, qui peut aboutir à la perte fœtale ou imposer la réalisation d'une césarienne sous anesthésie générale lorsque la viabilité fœtale est atteinte. Parallèlement à l'évaluation obstétricale, un bilan exhaustif doit être réalisé pour rechercher des facteurs favorisants l'EME tels la privation de sommeil, le stress, un surmenage ou des affections intercurrentes. En l'absence de circonstance favorisante évidente, une imagerie doit être réalisée pour rechercher des causes de convulsions, thrombose veineuse cérébrale ou lésion expansive notamment.

Les thromboses veineuses cérébrales

L'incidence des thromboses veineuses cérébrales (TVC) est variable, estimée entre 0 et 12 pour 100 000 naissances [25]. Les TVC représentent cependant une part significative des étiologies de syndromes neurologiques au cours de la grossesse. Celle-ci constitue en effet la deuxième cause de TVC chez la femme en âge de procréer, avec des pics de fréquence au cours du premier trimestre et surtout de la période périnatale [26]. La principale hypothèse physiopathologique est basée sur la conjonction de deux éléments. Le premier est un état d'hypercoagulabilité en rapport avec d'une part une acti-

Tableau 1.
Posologie des anticonvulsivants [23,24] .

Médicament	Dose de charge		Dose d'entretien
	Dose	Vitesse d'administration	
Diazépam (Valium®)	0,15 mg/kg	–	–
Clonazépam (Rivotril®)	0,015 mg/kg	–	–
Midazolam (Hypnovel®)	0,1 mg/kg, puis 0,05 mg/kg toutes les 5 min	–	0,05 à 0,6 mg/kg/h
Phénytoïne (Dilantin®)	20 mg/kg	< 50 mg/min	Après 6–12 h, 7 à 10 mg/kg
Phénobarbital (Gardénal®)	15 mg/kg	< 100 mg/min	5 mg/kg
Thiopental (Nesdonal®)	2 mg/kg toutes les 5 min	Bolus en 20 s	3–5 mg/kg/h

vation de la coagulation liée à l'augmentation de concentration de la quasi-totalité des facteurs de la coagulation, d'autre part une inhibition de la fibrinolyse. Les TVC sont en effet plus fréquentes chez les sujets ayant des facteurs de risque emboligène connus : thrombophilie, cardiopathies emboligènes, maladie systémique [27,28]. Le deuxième élément est circonstanciel et les études réalisées dans la population obstétricale mettent en exergue la césarienne, les troubles hydro-électrolytiques et acido-basiques, les pathologies infectieuses intercurrentes du système nerveux central, et l'HTA comme facteurs de risque de TVC au cours de la grossesse et du postpartum [25].

La symptomatologie chez la femme enceinte est identique au tableau classique avec des céphalées (81–95 % des cas), des crises d'épilepsie ou des troubles neurologiques focaux ou bilatéraux (39–47 %), un œdème papillaire (32–41 %), des troubles de la conscience pouvant aller jusqu'au coma (20–39 %), une hémiparésie (39 %), et une hypertension intracrânienne (20 %) [27,28]. Le diagnostic des TVC au cours de la grossesse n'est pas aisé, et il doit être évoqué devant tout tableau neurologique bâtard. La biologie n'est d'aucune aide et le dosage des d-dimères est non spécifique et peu sensible. De même, l'interprétation du dosage des facteurs de coagulation est difficile au cours de la grossesse, surtout si aucune thrombophilie antérieure à la grossesse n'est connue. Le diagnostic est d'autant plus vraisemblable qu'il existe une mauvaise circulation veineuse ou une thrombose veineuse périphérique à l'échographie [29].

L'imagerie cérébrale permet d'affirmer le diagnostic de TVC. L'IRM encéphalique est de loin préférable à l'angio-scanner au cours de la grossesse. Les lésions sont celles classiquement rencontrées avec par ordre de fréquence les thromboses du sinus longitudinal, du sinus latéral et des sinus profonds [30,31]. Les thromboses des veines corticales sont probablement sous-estimées du fait de la difficulté de leur diagnostic. Le bilan doit être complété par la recherche de thrombose veineuse extra-neurologique et la recherche de facteurs favorisants locaux, infectieux ou inflammatoires.

Le traitement fait appel à des anticoagulants à dose curative, en général l'héparine non fractionnée (HNF), y compris en cas d'aspect hémorragique à l'imagerie [32]. Le

manque de données spécifiques ne permet pas de proposer une attitude univoque. L'attitude est alors inspirée par les recommandations visant la prise en charge des tromboses veineuses profondes chez la femme enceinte. Après la phase aiguë, la prescription d'une HBPM voire de warfarine (sauf entre 6 et 12 SA) peut être discutée [33-36]. Le traitement anticoagulant est maintenu jusqu'à l'accouchement. En cas de traitement par warfarine, celle-ci doit être interrompue au milieu du troisième trimestre, au profit d'une HNF ou HBPM. Ceci permet d'envisager une analgésie loco-régionale pour l'accouchement [37,38]. Dans certains cas gaves, des mesures thérapeutiques radicales peuvent être envisagées et compromettre la poursuite de la grossesse. En cas de craniectomie de dérivation du LCR ou de défénestration du nerf optique, par exemple, l'interruption de la grossesse doit être discutée entre l'obstétricien, le neurologue, le neurochirurgien et l'anesthésiste-réanimateur. L'accouchement doit alors être programmé à court terme lorsque la viabilité fœtale est atteinte, et est souvent fait par césarienne.

Dans la période post-partum, le risque de TVC est plus élevé avec souvent une symptomatologie trompeuse. Le diagnostic radiologique est plus aisé, que ce soit par angio-scanner ou par IRM avec injection de gadolinium. L'angiographie numérisée est rarement utile. Le bilan étiologique est également plus facile à réaliser et doit être le plus exhaustif possible sur la plan local (ORL) et systémique. Le relais de l'héparine par AVK doit se faire rapidement et l'allaitement maternel est possible si la coumadine est prescrite. Le bilan de thrombophilie doit être refait à distance de la période périnatale et en cas de thrombophilie avérée, le traitement par AVK doit être poursuivi toute la vie.

Les autres urgences neuro-vasculaires

La fréquence des accidents vasculaires cérébraux est mal connue avec des données parfois contradictoires. Le risque d'AVC serait plus élevé chez la femme enceinte que chez les femmes du même âge en dehors de la grossesse, quel que soit le type d'AVC [39].

Les AVC ischémiques artériels partagent certaines étiologies avec les TVC mais sont plus fréquemment en rapport avec des cardiopathies emboligènes et des situations de thrombophilie. Une forte association entre migraine (et céphalées) et AVC pendant la grossesse a été notée par Bushnell et al. en dehors de l'éclampsie, sans que cela ne préjuge de la relation de causalité [40]. L'athéromatose est plutôt rare ainsi que la maladie des petites artères (lacunes). Les dissections des artères cervico-encéphaliques ne sont pas plus fréquentes qu'en dehors de la grossesse et doivent être systématiquement recherchées.

Les AVC hémorragiques sont en général en rapport avec les étiologies classiques que sont l'hypertension artérielle, les troubles de la crase sanguine et sont d'autant plus fréquents qu'il existe des malformations vasculaires cérébrales associées. Le dernier trimestre de grossesse et la période postpartum constituent des moments privilégiés de saignement intracérébral, et la confusion avec l'éclampsie doit être évitée [41]. Il s'agit généralement d'hématome intra-cérébraux, d'hémorragies cérébro-méningées ou d'hémorragies sous-arachnoïdiennes. D'autres urgences neuro-vasculaires ont également été décrites au cours de la grossesse ou dans le postpartum immédiat. C'est le cas de l'angiopathie cérébrale régressive [42], et de l'apoplexie hypophysaire [43-45] qui peuvent être associées à l'éclampsie et ne pas être reconnues rapidement [41].

Ces hémorragies peuvent également se localiser dans la région médullaire réalisant des tableaux graves de compression médullaires nécessitant une intervention chirurgicale rapide [46,47]. Elles sont favorisées par le travail d'accouchement ou l'anesthésie péridurale, surtout chez des patientes traitées par héparine de bas poids moléculaire [47].

Elles doivent être évoquées dans les circonstances de traumatisme médullaire direct ou indirect et la symptomatologie associe diversement des douleurs rachidiennes, une paraplégie flasque au début, un syndrome de Brown-Sequard ou un syndrome du cône terminal. Dans près de la moitié des cas, aucune étiologie évidente n'est retrouvée, et ces hématomes extraduraux et sous-duraux sont décrits comme spontanés [48,49].

Les AVC encéphaliques ou médullaires constituent des urgences dont le diagnostic doit être le plus précoce possible pour en connaître l'étiologie et instaurer un traitement adapté. Le scanner cérébral sans injection de produit de contraste iodé et surtout l'IRM encéphalique permettent d'identifier la localisation et le type ischémique ou hémorragique de l'atteinte, ainsi que son étendue. Le bilan complémentaire doit être le plus exhaustif pour rechercher des anomalies biologiques dont l'interprétation au cours de la grossesse n'est pas toujours facile.

L'attitude thérapeutique dépend du terme de la grossesse et de l'importance du tableau clinique et doit répondre aux recommandations des Sociétés Savantes [50,51]. Dans l'accident ischémique transitoire, le traitement anti-agrégant plaquettaire est indiqué quel que soit le terme pour l'étiologie athéromateuse et l'héparinothérapie pour les accidents cardio-emboliques. En fin de grossesse et en fonction de l'étiologie et du degré de maturité fœtal, l'accouchement peut être précipité par césarienne.

Les indications de la thrombolyse au rt-PA ne sont pas bien définies malgré quelques résultats encourageants au dernier trimestre de grossesse [52]. Dans les cas graves avec infarctus malin, en dehors des mesures générales de réanimation, un traitement chirurgical de décompression (crâniotomie) peut être proposé, et se pose alors le problème de l'arrêt de la grossesse. En postpartum, le traitement anticoagulant prescrit doit prendre en compte le désir d'allaitement de la patiente.

Dans les AVC hémorragiques, l'accent doit être mis sur le contrôle de la pression artérielle et la recherche et la correction des facteurs étiologiques. Il s'agit surtout de rechercher une malformation vasculaire intra-cérébrale pouvant nécessiter une prise en charge chirurgicale urgente. Le maintien de la grossesse est souvent compromis dans les cas les plus graves nécessitant une admission en service de réanimation ou une intervention neurochirurgicale pour évacuer l'hématome ou exclure une malformation vasculaire. Qu'il s'agisse des AVC hémorragiques cérébraux ou médullaires, lorsqu'il existe un tableau grave d'hypertension intra-crânienne ou de compression de la moelle, la césarienne est impérative en fin de grossesse avant tout traitement neurochirurgical qui doit être fait en urgence [46]. Lorsqu'une malformation vasculaire de type anévrysme ou malformation artério-veineuse est diagnostiquée, la décision doit être pluridisciplinaire associant neurologues, anesthésistes-réanimateurs, neurochirurgiens et neuroradiologues. Le choix se fera entre le traitement endo-vasculaire et l'abord neurochirurgical de la lésion.

Anesthésie de la femme enceinte présentant une urgence neurologique

La pratique d'une anesthésie chez une femme enceinte présentant une urgence neurologique est une éventualité particulièrement rare. De ce fait, peu de données existent dans la littérature. Une mise au point sur le sujet a été publié récemment [53], et les propositions faites sont basées sur des cas cliniques et de courtes séries rétrospectives de cas [54]. Schématiquement, deux situations amènent à pratiquer une anesthésie chez la femme enceinte présentant une urgence neurologique. Dans le premier cas, l'anesthésie peut-être requise pour l'exploration ou le traitement neurochirurgical ou en neuroradiologie interventionnelle d'une lésion intracrânienne (hémorragie sous-arachnoï-

dienne, hémorragie intracrânienne, malformation artério-veineuse, TVC, tumeur intracrânienne) ou médullaire. En pratique, les principes de l'anesthésie pour neurochirurgie constituent une orientation appréciable. Quelques difficultés doivent cependant être anticipées. On peut ainsi citer les difficultés d'intubation liées à un traumatisme du rachis cervical qui se surajoutent à celles liées à la grossesse, et qui peuvent nécessiter l'utilisation d'une assistance fibroscopique [55]. Par ailleurs, la grossesse peut poser des problèmes d'installation, comme par exemple le décubitus ventral pour la chirurgie du rachis. Enfin, la surveillance instrumentale du fœtus en peropératoire n'est pas toujours possible. Pour toutes ces raisons, lorsque le terme est proche, l'accouchement est envisagé avant l'acte neurochirurgical [56].

La deuxième situation est celle de la césarienne réalisée avant la prise en charge de l'urgence neurologique. La technique d'anesthésie est dictée par l'état neurologique, mais vise avant tout la réalisation d'une césarienne en toute sécurité. Aussi, une ALR sera proposée chaque fois que possible. En cas d'anesthésie générale, les principes de l'anesthésie pour césarienne doivent être respectés. Du point de vue de l'enfant, deux problèmes se posent. Le premier est celui des conséquences de l'anesthésie pour césarienne et des modifications respiratoires, hémodynamiques et acidobasiques éventuelles liées à l'urgence neurologique. Le deuxième est celui des médicaments pris par la mère, parfois depuis plusieurs mois ou années (cas des anticonvulsivants) et/ou à forte dose au moment de la césarienne, du fait de la complication aiguë. Ces effets s'ajoutent à ceux des anesthésiques généraux et des analgésiques prescrits dans le cadre de la prise en charge anesthésique, et rendent difficile l'adaptation du nouveau-né à la vie extra-utérine. De plus, un syndrome de sevrage est toujours possible, notamment avec les benzodiazépines.

Conclusion

La survenue d'une urgence neurologique chez une femme enceinte pose plusieurs problèmes, dont celui des moyens d'exploration et donc de diagnostic, celui de la tolérance de la grossesse par la mère dont l'état neurologique est altéré, celui de la tolérance par le fœtus de la pathologique neurologique maternelle et de ses moyens d'exploration et de traitement. La prise en charge pluridisciplinaire permet de trouver le meilleur compromis entre les impératifs imposés par l'état de la mère et ceux liés à la présence du fœtus.

Références

1 Zhang WH, Alexander S, Bouvier-Colle MH, Macfarlane A, the MOMS-B Group. Incidence of severe pre-eclampsia, postpartum haemorrhage and sepsis as a surrogate marker for severe maternal morbidity in a European population-based study : the MOMS-B survey. BJOG 2005 ; 112 : 89-96.

2 Bouvier-Colle MH, Salanave B, Ancel PY, et al. Obstetric patients treated in intensive care units and maternal mortality. Eur J Obstet Gynecol Reprod Biol 1996 ; 65 : 121-5.

3 Gilbert TT, Smulian JC, Martin AA, et al. Obstetric admissions to the intensive care unit : outcomes and severity of illness. Obstet Gynecol 2003 ; 102 : 897-903.

4 Demirkiran O, Dikmen Y, Utku T, Urkmez S. Critically ill obstetric patients in the intensive care unit. Int J Obstet Anesth 2003 ; 12 : 266-70.

5 Karnad DR, Guntupalli KK. Neurologic disorders in pregnancy. Crit Care Med 2005 ; 33 : S362-71.

6 Munnur U, Karnad DR, Bandi VDP, et al. Critically ill obstetric patients in an American and an Indian public hospital : comparison of case-mix, organ dysfunction, intensive care requirements and outcomes. Intens Care Med 2005 ; 31 : 1087-94.

7 Deneux-Tharaux C, Berg C, Bouvier-Colle MH, et al. Underreporting of pregnancy-related mortality in the United States and Europe. Obstet Gynecol 2005 ; 106 : 684-92.

8 Ursprung WM, Howe JW, Yochum TR, Kettner NW. Plain film radiography, pregnancy, and therapeutic abortion revisited. J Manip Physiol Ther 2006 ; 29 : 83-7.

9 Brent RL. Saving lives and changing family histories : appropriate counseling of pregnant women and men and women of reproductive age, concerning the risk of diagnostic radiation exposures during and before pregnancy. Am J Obstet Gynecol 2009 ; 200 : 4-24.
10 Prise en charge multidisciplinaire de la prééclampsie. Recommandations formalisées d'experts communes. Ann Fr Anesth Reanim 2009 ; 28 : 275-81.
11 Knight M, UKOSS. Eclampsia in the United Kingdom 2005. BJOG 2007 ; 114 : 1072-8.
12 Ekele BA, Bello SO, Adamu AN. Clusters of eclampsia in a Nigerian teaching hospital. Int J Gynaecol Obstet. 2007 ; 96 : 62-6.
13 Khalil RA, Granger JP. Vascular mechanisms of increased arterial pressure in preeclampsia : lessons from animal models. Am J Physiol Regul Integr Comp Physiol 2002 ; 283 : R29-45.
14 Visser W, Wallenburg HC. Central hemodynamic observations in untreated preeclamptic patients. Hypertension 1991 ; 17 : 1072-7.
15 Cipolla MJ.Cerebrovascular function in pregnancy and eclampsia. Hypertension 2007 ; 50 : 14-24.
16 Schwartz RB, Feske SK, Polak JF et al. Preeclampsia-eclampsia : clinical and neuroradiographic correlates and insights into the pathogenesis of hypertensive encephalopathy. Radiology 2000 ; 217 : 371-6.
17 Koch S, Rabinstein A, Flacone S, Forteza A. Diffusion-weighed imaging shows cytotoxic and vasogenic edema in eclampsia. Am J Neuroradiol 2001 ; 22 : 1068-70.
18 Cunningham FG, Fernandez CO, Hernandez C. Blindness associated with preeclampsia and eclampsia. Am J Obstet Gynecol 1995 ; 81 : 545-7.
19 Sibai BM. Diagnosis, prevention and management of eclampsia. Am Coll Obstet Gynecol 2005 ; 105 : 402-10.
20 Duley L. Evidence and practice : the magnesium sulphate story. Best Pract Res Clin Obstet Gynaecol 2005 ; 19 : 57-74.
21 Harden CL, Hopp J, Ting TY, et al. Management issues for women with epilepsy – Focus on pregnancy (an evidence-based review) : I. Obstetrical complications and change in seizure frequency. Epilepsia 2009 ; 50 : 1229-36.
22 EURAP Study Group. Seizure control and treatment in pregnancy : observations from the EURAP epilepsy pregnancy registry. Neurology 2006 ; 66 : 354-60.
23 Outin H, Blanc T, Vinatier I, le groupe d'experts. Prise en charge en situation d'urgence et en reanimation des états de mal épileptiques de l'adulte et de l'enfant (nouveau-né exclu). Recommandations formalisées d'experts sous l'égide de la Société de réanimation de langue française. Reanimation 2009 ; 18 : 4-12.
24 Navarro V, Mazoit JX. Pharmacologie des agents utilisés dans l'état de mal épileptique. Reanimation 2009 ; 18 : 60-9.
25 Lanska JD, Kryscio RJ. Risk factors for peripartum and postpartum stroke and intracranial venous thrombosis. Stroke 2000 ; 31 : 1274-82.
26 Ferro JM, Canhao P, Stam J, Bousser mg, Barinagarrementeria F, ISCVT Investigators. Prognosis of cerebral vein and dural sinus thrombosis : results of the International Study on Cerebral Vein and Dural Sinus Thrombosis (ISCVT). Stroke 2004 ; 35 : 664-70.
27 Khealani BA, Wasay M, Saadah M, et al. Cerebral venous thrombosis. A descriptive multicenter study of patients in Pakistan and Middle East. Stroke 2008 ; 39 : 2707-11.
28 Wasay M, Bakshi R, Bobustuc G, et al. Cerebral venous thrombosis : analysis of a multicenter cohort from the United States. J Stroke Cerebravasc Dis 2008 ; 17 : 49-54.
29 Sagduyu A, Sirin H, Mulayim S, et al. Cerebral cortical and deep venous thrombosis without sinus thrombosis : clinical MRI correlates. Acta Neurol Scand 2006 ; 114 : 254-60.
30 Leach JL, Fortuna RB, Jones BV, Gaskill-Shipley MF. Imaging of cerebral venous thrombosis : current techniques, spectrum of findings and diagnostic pitfalls. Radiographics 2006 ; 26 : S19-43.
31 Smith R, Hourihan MD. Investigating suspected cerebral venous thrombosis. BMJ 2007 ; 334 : 794-5.
32 ANAES. Recommandations pour la pratique Clinique. Prise en charge initiale des patients adultes atteints d'accident vasculaire cérébral. Aspects médicaux. Septembre 2002.
33 Bonow RO, Carabello BA, Chatterjee K, et al. ACC/AHA 2006 guidelines for the management of patients with valvular heart disease. Circulation 2006 ; 114 : 450-527.
34 Sacco RL, Adams R, Albers G, et al. Guidelines for the prevention of stroke in patients with ischemic attack. Circulation 2006 ; 113 : e409-49.
35 Duhl AJ, Paidas MJ, Ural SH, et al. Antithrombotic therapy and pregnancy : consensus report and recommendations for prevention and treatment of venous thromboenbolism and adverse pregnancy outcomes. Am J Obstet Gynecol 2007 ; 197 : 457.e1-21.
36 Bates SM, Greer IA, Padinger I, Sofaer S, Hirsh J. Venous thromboembolism, thrombophilia, antithrombotic therapy, and pregnancy. American College of Chest Physicians evidence-based clinical practice guidelines. Chest 2008 ; 133 : 844S-86S.

37 Holzman RS, Bessim S. Regional anesthesia for a parturient with venous sinus thrombosis and placental abruption under fractional heparin therapy. Anesthesiology 2006 ; 105 : 423-4.
38 Month RC, Vaida SJ. Spinal anesthesia for caesarean delivery in a patient with cerebral venous thrombosis. Can J Anesth 2008 ; 55 : 658-9.
39 Awada A, al Rajeh S, Duarte R, Russell N. Stroke and pregnancy. Int J Gynaecol Obstet. 1995 ; 48 : 157-61.
40 Bushnell CD, Jamison M, James AH. Migraines during pregnancy linked to stroke and vascular diseases : US population based case-control study. BMJ 2009 ; 338 : b664.
41 Tanguay JJ, Allegretti PJ. Postpartum intracranial hemorrhage disguised as preeclampsia. Am J Emerg Med. 2008 ; 26 : 247.e5-6.
42 Faiz SA. Postpartum cortical blindness. J Coll Physicians Surg Pak. 2008 ; 18 : 588-9.
43 Semple PL, Jane JA Jr, Laws ER Jr. Clinical relevance of precipitating factors in pituitary apoplexy. Neurosurgery 2007 ; 61 : 956-61.
44 Schrupp Berg HL, Edlow JA. Post-partum pituitary apoplexy : a case report. Intern Emerg Med 2007 ; 2 : 311-4.
45 De Heide LJ, van Tol KM, Doorenbos B. Pituitary apoplexy presenting during pregnancy. Neth J Med. 2004 ; 62 : 393-6.
46 Szkup P, Stoneham G. Spontaneous spinal epidural haematoma during pregnancy : case report and review of the literature. Br J Radiol 2004 ; 77 : 881-4.
47 Forsnes E, Occhino A, Acosta R. Spontaneous spinal epidural hematoma in pregnancy associated with using low molecular weight heparin. Obstet Gynecol 2009 ; 113 : 532-3.
48 Groen R, Ponssen H. The spontaneous spinal epidural hematoma : a study of the etiology, J Neurolog Sci 1990 ; 98 : 121-38.
49 Chen C, Fang W, Chen C et al. Spontaneous spinal epidural hematomas with repeated remissionand relapse. Neuroradiology 1997 ; 39 : 737-40.
50 AHA/ASA guideline. Primary Prevention of Ischemic Stroke. A Guideline From the American Heart Association/American Stroke, Association Stroke Council : Cosponsored by the Atherosclerotic Peripheral Vascular Disease Interdisciplinary Working Group ; Cardiovascular Nursing Council ; Clinical Cardiology Council ; Nutrition, Physical Activity, and Metabolism Council ; and the Quality of Care and Outcomes Research Interdisciplinary Working Group. Stroke 2006 ; 37 : 1583-633.
51 AHA/ASA guideline. Guidelines for the Management of Spontaneous Intracerebral Hemorrhage in Adults. 2007 Update. A Guideline From the American Heart Association/American Stroke Association Stroke Council, High Blood Pressure Research Council, and the Quality of Care and Outcomes in Research Interdisciplinary Working Group. Stroke 2007 ; 38 : 2001-23.
52 Johnson DM, Kramer DC, Cohen E, Rochon M, Rosner M, Weinberger J. Thrombolytic therapy for acute stroke in late pregnancy with intra-arterial recombinanr tissue plasminogen activator. Stroke 2005 ; 36 : 53-5.
53 Wang LP, Paech MJ. Neuroanesthesia for the pregnant woman. Anesth Analg 2008 ; 107 : 193-200.
54 Cohen-Gadol AA, Friedman JA, Friedman JD, Tubbs RS, Munis JR, Meyer FB. Neurosurgical management of intracranial lesions in the pregnant patient : a 36-year institutional experience and review of the literature. J Neurosurg ; 0 : 1-8.
55 Kuczkowsky KM, Fouha SM, Greenberg M, Benumof JL. Trauma in pregnancy : anesthetic management of the pregnant trauma victim with instable cervical spine. Anaesthesia 2003 ; 58 : 822.
56 Al-Areibi A, Coveny L, Sing S, Katsiris S. Anesthetic management for sequential caesarean delivery and laminectomy. Can J Anesth 2007 ; 54 : 471-4.