52e congrès national d'anesthésie et de réanimation
Médecins. Conférences d'Essentiel
© 2010 Sfar. Tous droits réservés.

Traumatismes thoraciques

P. Michelet, D. Couret

Réanimation des Urgences - Pôle Réanimation Urgence Samu Hyperbarie, Hôpital Sainte-Marguerite, 130009 Marseille ; Université d'Aix – Marseille II, Unité Mixte de Recherche MD2

POINTS ESSENTIELS

- Le traumatisme thoracique représente la seconde cause de mortalité en traumatologie.
- La notion d'accident à haute vélocité doit toujours faire rechercher la présence d'un traumatisme thoracique même si la présentation initiale est rassurante.
- Le traumatisme thoracique doit être considéré comme une lésion évolutive et doit donc bénéficier d'une réévaluation.
- La fréquence des complications infectieuses et des séquelles imposent une prise en charge spécialisée au sein de structures adaptées.
- La contusion pulmonaire est une lésion dont la physiopathologie présente une évolution biphasique participant à l'amputation du champ pulmonaire au départ puis participant aux phénomènes inflammatoires et infectieux sources de complications secondaires.
- L'échographie permet un diagnostic des lésions thoraciques et cardiaques, une réévaluation de celles-ci et de guider la stratégie de réanimation hémodynamique.
- La stratégie thérapeutique comporte plus fréquemment le maintien de la ventilation spontanée notamment grâce au développement des techniques de ventilation non invasive et d'anesthésie locorégionale.
- La stratégie de ventilation mécanique reprend les principes de « ventilation protectrice ».
- La problématique du drainage explique le développement des techniques et des matériels disponibles
- Le traitement endovasculaire des lésions isthmiques aortiques est une option thérapeutique confirmée

GENERALITES

Les lésions thoraciques sont directement responsables de plus de 25 % des décès soit la seconde cause de mortalité chez le polytraumatisé après le traumatisme crânien [1]. De plus, les traumatismes thoraciques ne sont que très rarement isolés puisque, dans plus de 80% des cas, ils sont associés à d'autres lésions susceptibles d'engager le pronostic vital [2]. Cette fréquente association est essentielle à considérer, car les lésions thoraciques, souvent moins apparentes que les autres, sont susceptibles d'être occultées et d'entraîner rapidement la constitution de cercles vicieux (**Figure 1**). Ainsi, la présence d'un traumatisme thoracique est impliquée dans 25 à 50 % des décès secondaires chez le polytraumatisé [3, 4].

Figure 1. Exemple de cercle vicieux entre traumatisme thoracique et crânien (PIC : pression intracrânienne). *, les lésions pariétales associées aux épanchements pleuraux réduisent le compliance thoracopulmonaire gênant ainsi le retour veineux sanguin avec un risque de majoration de la PIC.

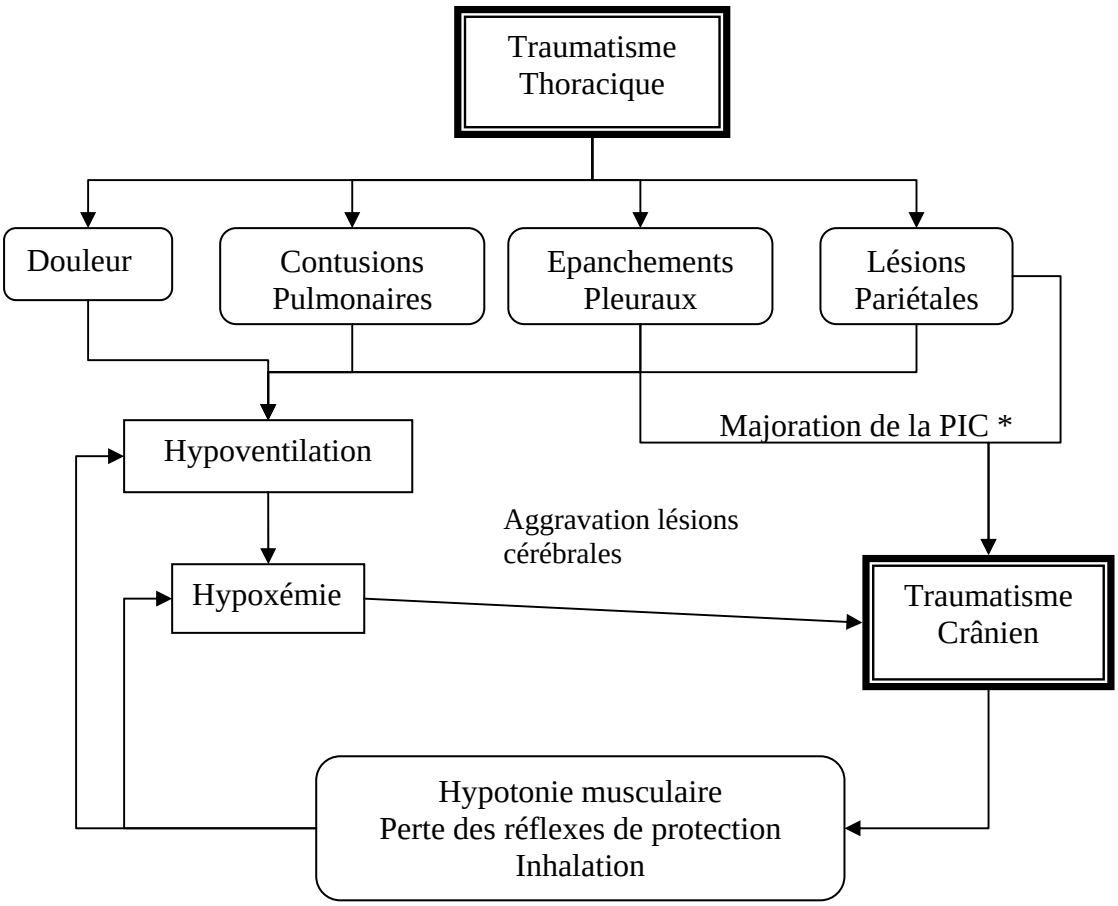

PHYSIOPATHOLOGIE

Le traumatisme thoracique présente une physiopathologie complexe tant analytique qu'évolutive. En effet, l'analyse des lésions s'avère difficile puisque non directement accessible ou évaluable lors de la prise en charge initiale. La présentation clinique respiratoire et/ou hémodynamique résulte de l'association à des degrés divers des lésions tissulaires (contusion pulmonaire), vasculaires (vaisseaux pariétaux, parenchymateux et médiastinaux), osseuses (lésions pariétales, sternales) et pleurales (épanchements aérique et/ou sanguin). Le traumatisme thoracique est une lésion qu'il faut absolument considérée comme évolutive et ceci, de façon souvent insidieuse. Ainsi, si près de 25% des traumatismes thoraciques sont graves d'emblée et menacent le pronostic vital immédiat (avec une présentation bruyante), une proportion identique peut s'aggraver secondairement après une période de latence. Ces aggravations secondaires résultent de l'évolutivité de lésions primaires mais également des conséquences pulmonaires de processus systémiques (ischémie-reperfusion, sepsis) ou thérapeutiques (excès de remplissage, polytransfusion).

Mécanismes lésionnels

L'énergie cinétique lors de la survenue du traumatisme est essentielle à considérer. Ainsi, la recherche de la notion de haute vélocité (piéton projeté, véhicule à grande vitesse, chute d'une grande hauteur) est un élément anamnestique fondamental. Les mécanismes lésionnels du **traumatisme thoracique fermé** comprennent les lésions par compression, décélération et blast. Le risque de lésion de type fracture costale et/ou sternale est principalement dépendant de l'importance de la déformation (réduction de plus de 30% du diamètre thoracique) mais également de la vitesse avec laquelle cette déformation survient. Pour des vitesses de compression lente, il faudra donc que la déformation soit importante pour entraîner des lésions (contrainte ou masse importante). Inversement pour des lésions à très haute cinétique une déformation pourra n'être que limitée mais entraîner d'importantes lésions et se rapprocher des lésions de type blast [5]. Si les lésions de compression s'expriment en regard de la zone touchée ou à proximité, la majoration de la cinétique notamment lors de décélération va impliquer également la cinétique de chaque organe qui en fonction de sa masse et de sa densité va être l'objet de déplacements internes sources de lésions d'étirement, de cisaillement et de compression inter-structure. Les risques sont ainsi majorés lors d'un accident avec décélération estimée à plus de 50 km/h [6]. Les lésions isthmiques aortiques font parties des lésions typiques de décélération avec une traction entre le muscle cardiaque poursuivant son déplacement et l'aorte descendante moins soumise aux mouvements [2]. Les lésions de blast sont quant à elles consécutives à la transmission d'ondes de surpression dont l'origine peut être explosive ou par transmission après arrêt d'un projectile à très haute cinétique type gilet par balle [7]. Les lésions osseuses (superficielles) peuvent alors être limitées contrastant avec des lésions plus étendues en profondeur de la structure thoracique notamment à travers les contusions pulmonaires, myocardiques et autres lésions médiastinales.

Lors de **traumatisme thoracique pénétrant**, la mécanique lésionnelle diffère quelque peu entre un objet tranchant et un projectile à haute cinétique. Lors d'un traumatisme par

objet tranchant, l'important est de considérer le trajet de l'objet au sein de la cage thoracique et notamment de l'aire cardiaque et des vaisseaux médiastinaux. Un traumatisme thoracique secondaire à une lésion par projectile à haute cinétique comme une balle est plus complexe d'une part par la possible fragmentation de celui-ci au sein du parenchyme pulmonaire avec des « trajets secondaires » impossibles à appréhender lors de l'examen clinique et pouvant concerner l'ensemble des structures (**Figure 2**). Se rajoute à ceci les lésions de cavitation et les éventuelles lésions de blast rendant la gestion complexe.

Figure 2. Exemple de traumatisme thoracique pénétrant avec fragmentation du projectile et multiplication des trajets lésionnels impliquant les structures médiastinales sans que la trajectoire initiale ne l'évoque.

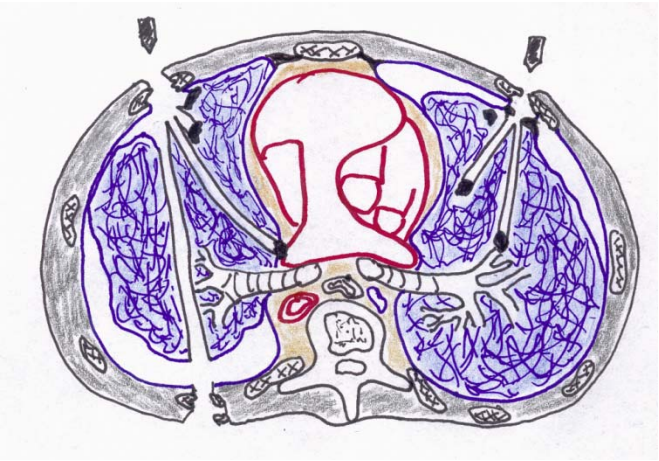

Éléments de séméiologie

Clinique

Le diagnostic clinique est réalisé dans le cadre d'un patient suspect de traumatisme sévère dans un contexte anamnestique évocateur : survenue d'un accident à haute cinétique (accélération, décélération), compression par des objets de masse importante (éboulement, accident professionnel) ou lors de suspicion de lésion par projectile (zone de guerre, attentat). L'examen clinique doit être complet en incluant la palpation des grills costaux (fractures, volet thoracique), la recherche d'un emphysème sous-cutané thoracique, voire cervical (lésion trachéobronchique ?), la recherche d'ecchymoses thoraciques notamment sur le trajet de la ceinture de sécurité (lésions internes ?) [8], la palpation comparative des pouls périphériques. Un aspect essentiel est de savoir répéter l'examen clinique notamment à la recherche de l'apparition de signes de mauvaise tolérance clinique hémodynamique et/ou respiratoire : évolutivité potentielle du traumatisme thoracique.

Facteurs de Gravité

Dès la prise en charge initiale du patient, différents facteurs de gravité doivent être recherchés. Ainsi l'existence d'une défaillance neurologique et/ou hémodynamique, la présence de fractures des os longs, un nombre important de fractures de côtes (surtout si > 5),

l'association à des lésions neurologiques ou abdominales représente des facteurs de mortalité et ce d'autant que l'âge du patient est élevé [9-11]. La nécessité d'une intubation et d'une ventilation mécanique précoce a également pu être associée au développement de pneumopathie [12, 13]. L'étendue des lésions thoraciques et notamment des contusions pulmonaires est un élément péjoratif [14-16]. La contusion pulmonaire représente en effet une lésion fréquente qui répond parfaitement à la notion d'évolutivité en deux temps. Lors de la prise en charge initiale, elle participe à la détresse respiratoire par l'amputation du parenchyme pulmonaire qu'elle représente et entraîne des pertes sanguines par les lésions vasculaires qu'elle comporte [13, 17]. Dans un second temps, elle représente un foyer infectieux potentiel, une source de libération de médiateurs pro-inflammatoires (participant à l'immunodépression initiale et à la vasoplégie) [18] mais aussi une séquelle gênant la récupération de la fonctionnalité respiratoire. La difficulté de diagnostic différentiel avec des troubles ventilatoires (atélectasies) secondaires à des obstructions (caillots de sang, inhalation) fera souvent pratiquer une fibroscopie bronchique dont le mérite sera aussi d'assurer une inspection de l'intégrité de l'arbre trachéobronchique.

Diagnostic iconographique

L'importance de la **radiographie thoracique** lors de l'accueil du patient reste un élément incontournable notamment par l'aide à la détection de pneumothorax sans manifestation clinique (sans emphysème), la première évaluation du nombre et de la situation des fractures costales (volet costal, bilatéralité) qui sont des facteurs de gravité reconnus [11, 19-21], la recherche de signes de lésions médiastinales. La réalisation d'un **scanner corps entier** pour les patients traumatisés sévères est recommandée dès lors que l'état hémodynamique est stabilisé. Sa performance diagnostique est supérieure à la radiographie et permet un bilan exhaustif des lésions bronchiques, pulmonaires et vasculaires [22]. Ainsi, lorsque l'on tient compte des pneumothorax occultes découverts grâce à la tomodensitométrie thoracique, on constate que la radiographie simple peut méconnaître jusqu'à 50% des pneumothorax [23]. Cet examen permet également d'apprécier le volume de l'épanchement en combinant l'épaisseur de celui-ci sur la coupe où cette épaisseur est la plus grande (d, en cm) et la hauteur cranio-caudale (L, en cm) selon la formule d^2 x L [24]. Sa réalisation permet de détecter le mauvais positionnement d'un drain thoracique [25]. De plus, la réalisation systématique (et non pas sélective) d'un scanner thoracique apporte régulièrement des ajustements dans la stratégie thérapeutique [26]. Enfin, une valeur pronostique a pu être rapportée par l'évaluation scannographique de l'étendue des contusions pulmonaires avec un risque majoré de syndrome de détresse respiratoire aiguë (SDRA) lors de valeurs supérieures à 20% [16]. La réalisation d'une **échographie thoracique** précoce au lit du patient permet également de détecter des épanchements pleuraux, des contusions pulmonaires mais aussi de pneumothorax de taille encore réduite [27, 28]. Cette évaluation va également comprendre l'analyse de l'aire cardiaque à la recherche d'une anomalie de la cinétique segmentaire, un épanchement péricardique ainsi que l'évaluation des conditions de charge ventriculaire (bilan hémodynamique). L'intérêt de l'échographie est aussi dynamique par la réévaluation régulière du traumatisme thoracique notamment en ce qui concerne les épanchements pleuraux avec une quantification de ceux-ci permettant de poser l'indication du drainage [29]. La possibilité de réalisation d'une échographie transœsophagienne permet une exploration précise des

lésions cardiaques et aortiques (rupture isthmique de l'aorte) avec l'intérêt majeur de ne pas avoir à mobiliser le patient [30, 31]. De plus, la possible répétition de cet examen peut permettre une surveillance de l'évolution de certaines lésions comme les lésions aortiques et de guider l'indication chirurgicale [32].

Examens paracliniques

De nombreux examens sont susceptibles de préciser l'importance des lésions (pertes sanguines, rhabdomyolyse), d'en suspecter d'autres (ECG et lésions myocardiques et/ou coronaires) [33]. Insistons néanmoins sur l'intérêt potentiel de la fibroscopie bronchique précoce afin de dépister d'éventuelles lésions trachéobronchiques, de préciser une indication opératoire ou un traitement conservateur et de lever certaines obstructions bronchiques consécutives à des phénomènes hémorragiques et d'encombrement bronchique [34].

Evolution ultérieure et séquelles

Il existe de nombreux facteurs d'aggravation secondaire de la fonction respiratoire après traumatisme thoracique (**Figure 3**). La survenue d'une pneumopathie que celle-ci soit précoce ou acquise sous ventilation mécanique est un événement fréquent (jusqu'à 30%) [12, 13] pouvant aboutir au SDRA et participant à l'apparition de défaillances multiviscérales [1, 3, 35, 36]. Ainsi Ciesla et al. [3] ont rapporté la survenue d'une défaillance respiratoire comme précédant de près de deux jours le développement d'une défaillance multiviscérale lors d'un traumatisme sévère. Enfin la survenue d'un traumatisme thoracique s'associe à un risque de séquelles respiratoires avec limitation à l'effort et réduction de la qualité de vie [37].

Figure 3. Facteurs de dysfonction respiratoire lors de traumatisme thoracique dans le cadre d'un patient polytraumatisé.

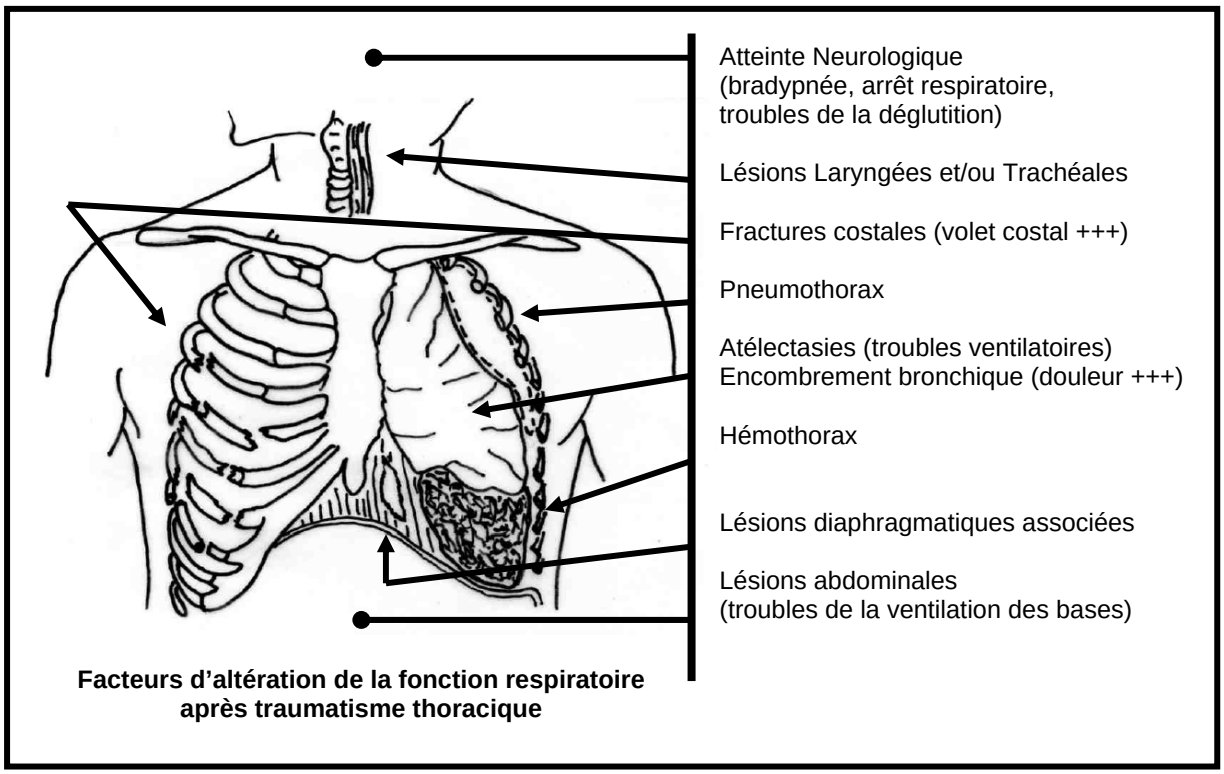

Prise en charge thérapeutique

La majorité des patients traumatisés thoraciques ne requiert pas de geste chirurgical (moins de 20%) [38], la prise en charge étant alors médicale pour cet appareil. Un certain nombre de patients nécessiteront néanmoins une intervention chirurgicale pour le traitement d'autres lésions notamment orthopédiques. Suite à la réanimation hémodynamique, nous aborderons ainsi la prise en charge ventilatoire et analgésique de ces patients de même que les particularités anesthésiques de la prise en charge actuelle des ruptures isthmiques de l'aorte. Enfin, nous traiterons de la problématique du drainage thoracique.

Réanimation hémodynamique

Si la réanimation d'un choc hémorragique doit être la même que chez tout polytraumatisé, il doit être pris en compte la participation potentielle de l'hémothorax dans la spoliation sanguine. Ainsi, au sein d'une série de 223 traumatisés thoraciques sévères, nous avons pu retrouver une moyenne de plus d'un litre d'hémothorax après 4 heures de drainage cumulé [13]. Cet aspect supportant l'intérêt potentiel de l'autotransfusion immédiate après drainage thoracique notamment en conditions préhospitalières, mais aussi l'intérêt du diagnostic et du suivi échographique de l'épanchement. De même, la présence d'un état de choc lors d'un traumatisme du thorax doit faire rechercher (notamment par l'échographie) la présence d'une atteinte cardiaque que celle-ci soit propre au myocarde (contusion myocardique, lésion valvulaire) ou externe au myocarde (hémopéricarde, pneumothorax compressif, dissection aortique).

Dans le cadre de la stratégie thérapeutique hémodynamique, l'importance des phénomènes inflammatoires locaux et systémiques générateurs d'augmentation de la perméabilité alvéolo-capillaire justifie une attention toute particulière vis-à-vis des volumes de solutés administrés. Ainsi, une stratégie de « réanimation à bas volumes » précocement associée à un support vasopresseur est probablement souhaitable en l'absence de signes droits [39-41]. La nature des solutés les plus adaptés à une préservation de la fonction pulmonaire doit être encore évaluée avec quelques données expérimentales et cliniques évoquant l'intérêt des solutés hypertoniques [41, 42, 43].

Prise en charge ventilatoire

Lors de la prise en charge des traumatismes du thorax, il existe un réel intérêt au maintien d'une ventilation spontanée ou à la récupération la plus rapide possible d'une participation spontanée. C'est dans cette philosophie que l'indication de la ventilation non invasive s'est développée avec pour objectif d'améliorer l'oxygénation mais également de prévenir les complications inhérentes à la ventilation mécanique [44, 45, 46]. Ainsi, Hernandez et coll. ont récemment rapporté l'intérêt de ce support respiratoire dans la prévention de l'intubation orotrachéale et de la ventilation mécanique [46]. De même, l'indication de la VNI dans le cadre de la prise en charge de contusions pulmonaires avec hypoxémie semble être associée avec un risque faible d'intubation [47]. L'utilisation de la VNI chez un patient traumatisé thoracique doit prendre en compte l'importance de l'interface afin d'optimiser la participation

du patient qui est algique et anxieux. Ainsi, la possibilité de changer d'interface doit être envisagée.

Proposition de protocole de mise en place d'une Ventilation Non Invasive (VNI)

Pré requis : patient correctement analgésié, coopérant et ne présentant pas d'autres défaillances que respiratoire, absence d'hypoxémie menaçant le pronostic vital.

Mise en place : adaptation de la meilleure interface en fonction du confort du patient en limitant les fuites par le maintien manuel du masque durant les 5 premières minutes avant l'ajustement des sangles de fixation.

Réglages initiaux : niveaux de PEP et d'aide inspiratoire modérés lors de la mise en place (PEP 4 à 5 cmH_2O et aide à 6 cmH_2O) secondairement augmentés par paliers de 2 cmH_2O afin d'obtenir les objectifs. Trigger inspiratoire et expiratoire réglés afin de faciliter le déclenchement et l'expiration du patient.

Objectifs : gain attendu en terme d'oxygénation de 20% en 1 heure, de 1 à 2 kPa de $PaCO_2$ si hypercapnie initiale, et ce, en 2 heures.

Limitations : ne jamais poursuivre une VNI qui n'apporte aucun bénéfice

Malgré les avantages de la VNI, l'existence ou l'apparition de certains critères feront préférés l'intubation orotrachéale et la ventilation mécanique à la VNI que ce soit de façon directe ou différée [47, 48]. Ainsi, la réalisation d'une séance de VNI avant une intubation chez un patient en défaillance respiratoire a été proposée dans un objectif de pré-oxygénation [49].

Critères d'intubation lors de traumatisme thoracique (d'après [47, 48] modifiés) :
Défaillances associées circulatoires et/ou neurologiques
Hypoxémie < 60 mmHg malgré une oxygénothérapie bien conduite
Hypercapnie > 45 mmHg
Détresse respiratoire en relation avec une pneumopathie hypoxémiante.

D'autres patients devront être anesthésiés afin de bénéficier du traitement chirurgical d'une lésion autre que thoracique. Dès lors que le patient est placé sous ventilation mécanique, les modalités seront celles d'une ventilation dite « protectrice » en limitant les risques de lésions induites par la ventilation mécanique : volume courant de 6 à 8 ml/kg, pressions de plateau téléinspiratoires inférieures à 30 cmH_2O. De même, la réalisation de manœuvres de recrutement associées à une PEP sont susceptibles d'améliorer l'oxygénation et l'aération pulmonaire chez les patients les plus sévères [50]. L'utilisation de modes ventilatoires plus complexes comprenant une assistance proportionnelle et permettant une récupération plus rapide d'une participation spontanée du patient est sans doute à développer dans le futur [51].

Prise en charge analgésique

Obtenir un contrôle analgésique suffisant est un des objectifs prioritaires lors de la prise en charge du patient notamment par la volonté de maintenir celui-ci en ventilation spontanée et en limitant le caractère invasif des thérapeutiques. Cet objectif est en cela parfaitement

complémentaire de la ventilation non invasive. L'administration d'analgésique se fera ainsi au mieux par voie intraveineuse permettant une titration rapide en morphinique en association avec d'autres analgésiques comme le proparacétamol ou les AINS [52]. L'intérêt de l'anesthésie locorégionale en traumatologie thoracique a été régulièrement rapportée tant en terme de contrôle analgésique qu'en terme d'amélioration des paramètres gazométriques ou de complications infectieuses [52-56]. Si l'utilisation de la péridurale thoracique n'est pas associée (à ce jour) à une amélioration nette de la mortalité, elle apparaît réduire la durée de ventilation mécanique [56]. En fonction de l'unilatéralité ou de la bilatéralité des lésions costales, la réalisation d'un bloc paravertébral ou d'une péridurale thoracique pourra être proposée avec les même avantages analgésiques [55].

Lésions isthmiques aortiques

La lésion de l'isthme de l'aorte est la lésion vasculaire médiastinale la plus fréquente lors de traumatisme thoracique. Cette lésion présente bien des spécificités que nous n'aborderons pas ici. Néanmoins, une des avancées majeures dans sa prise en charge est l'avènement des thérapeutiques endovasculaires. Ainsi, plusieurs revues et méta-analyses récentes sont venues confirmer l'alternative à la chirurgie « ouverte » par la mise en place endovasculaire de stent aortique [57, 58]. Un recul dépassant les 10 ans pour de nombreuses séries ainsi que l'absence de nécessité de thoracotomie, de ventilation monopulmonaire et d'anticoagulation efficace expliquent l'intérêt pour le caractère non invasif de la technique endovasculaire [59, 60]. Seule s'avère nécessaire un abord fémoral, une anticoagulation préventive ainsi qu'une maîtrise tensionnelle [60]. Ces données expliquent la réduction importante des complications postopératoires attribuables comme les paraplégies [57, 58, 59].

Problématique du drainage

La problématique du drainage thoracique est complexe et fait encore débat. En effet, la question « faut-il drainer » se pose régulièrement dans un contexte d'urgence sans que le clinicien puisse disposer des éléments cliniques et paracliniques l'assurant de la présence d'un épanchement significatif. Retenons qu'en situation préhospitalière, seule la suspicion d'un épanchement aérien s'accompagnant d'une détresse respiratoire et/ou hémodynamique motive un geste de décompression en urgence. Le développement de l'outil échographique d'abord en réanimation puis au sein des secteurs d'urgence et en pré-hospitalier va probablement permettre aux praticiens d'affirmer une nécessité de drainage avec plus de certitude.

Indications

L'indication du drainage d'un épanchement pleural (quelle que soit sa nature) repose en tout premier lieu sur l'évaluation de la tolérance clinique de cet épanchement pleural. Ainsi, que l'épanchement soit liquidien ou aérien, l'évacuation est requise lorsque cet épanchement entraîne une défaillance respiratoire (dyspnée se majorant, orthopnée, tirage, cyanose, sueurs) ou cardiovasculaire (tachycardie, collapsus, turgescence des jugulaires). L'indication en traumatologie peut être renforcée par la rapidité de constitution sans possibilité de compensation physiologique. La survenue d'un **pneumothorax** peut être en relation avec une plaie pleurale (cas le plus fréquent) ou avec une lésion trachéobronchique voire œsophagienne. Les épanchements de faible abondance (décollement latéral < 2 cm, apical < 5

cm ou moins de 20% de la surface) peuvent être respectés surtout si le patient reste en ventilation spontanée [61]. La conduite est alors une oxygénothérapie, une surveillance clinique et radiologique toutes les 12 heures. Les épanchements de plus grande abondance motivent une réflexion quant au drainage en fonction de l'importance du traumatisme qu'ils reflètent (fractures de côtes multiples, volet costal, lésion trachéobronchique) mais également de la possibilité d'une ventilation mécanique. Si le risque de majoration du pneumothorax existe sous ventilation mécanique [62], certaines données récentes remettent en cause l'obligation d'un drainage dès lors qu'il n'existe pas de retentissement clinique [63]. L'indication du drainage d'un **hémothorax traumatique** est fonction de plusieurs considérations. La première conséquence d'un hémothorax est la spoliation sanguine puis la survenue d'une hypoxémie lors de son augmentation de volume avant d'entraîner une instabilité hémodynamique [64]. Si un épanchement hématique de faible abondance est susceptible d'être résorbé spontanément, l'augmentation de celui-ci entraîne un auto-entretien du saignement par la caillotage pleural. De plus, la richesse protéique réduit considérablement les capacités naturelles de résorption pleurale. Enfin, le risque de surinfection de cette collection hématique ou de séquelles rétractiles pleurales sont bien réels [65]. Si l'indication du drainage est retenue et que l'état clinique du patient le permet, celui-ci doit être réalisé dans les meilleures conditions de sécurité. Une radiographie du thorax et un scanner permettrons ainsi de repérer la position de la coupole diaphragmatique et d'écarter une lésion de cette dernière avec risque de migration des structures digestives (faux positif). De même, la réalisation d'une échographie pleurale pourra définir au mieux les structures présentes. En tenant compte de ces différents aspects, différents scénarii peuvent être proposés:

- Un hémothorax de faible abondance (estimé à 200-300 ml) sans instabilité respiratoire ou cardio-vasculaire peut être respecté avec une surveillance radiologique (échographique) et clinique.
- Un hémothorax de plus grande abondance, mais bien toléré cliniquement doit pouvoir être drainé en milieu spécialisé après un bilan iconographique et dans les meilleures conditions d'asepsie. L'indication du drainage repose ici sur l'impossibilité d'une résorption spontanée, l'altération de l'oxygénation secondaire aux troubles ventilatoires induits, les conséquences infectieuses ou fonctionnelles futures (séquelles rétractiles) [66]. Le drainage permet en outre de surveiller le débit hémorragique et de poser éventuellement l'indication d'une thoracotomie secondaire. Une thoracotomie ou vidéo-thoracoscopie peut être indiquée lors d'un drainage > 1 500 ml d'emblée, d'un débit de drainage > 250-300 ml/h pendant 2 à 4 heures, un drainage quotidien > 1 500 ml.
- Face à un hémothorax massif avec instabilité hémodynamique majeure, l'indication du drainage pleural est parfois discutée, car susceptible d'entraîner une exsanguination. Retenons qu'outre le risque très hypothétique de levée du contrôle du saignement par l'hémothorax lui-même, il est bien établi qu'un hémothorax massif peut provoquer une tamponnade cardiaque et que c'est le drainage en urgence qui permettra la correction de ces troubles en association avec une expansion volémique massive [67, 68]. Face à la poursuite d'un saignement massif après drainage, l'urgence est à la thoracotomie d'hémostase et diagnostique. Une autotransfusion du sang drainé, soit par un système non spécifique (recueil du sang dans une poche à urine stérile) [69], soit de préférence par un système prêt à l'emploi (inclus dans le kit

de drainage ou Cell Saver™ ; Haemonetics) doit être réalisée dans l'attente de la thoracotomie si celle-ci ne peut être réalisée rapidement (en préhospitalier notamment).

Technique de réalisation et matériel

Les épanchements aériens sont susceptibles d'être évacués pas des drains de petites tailles type Pleurocath® (8 French) ou des drains de 16 à 20 French. Toute suspicion d'épanchement liquidien doit pouvoir bénéficier d'un drainage par un drain dont la taille sera de 24 à 32 French afin de limiter le risque d'obstruction du drain.

• **Le site de drainage** le plus souvent rapporté est par la voie latérale, dans le triangle de sécurité bordé en avant par le bord latéral du muscle grand pectoral et en arrière par le bord latéral du muscle grand dorsal, en haut par le 3° EIC et en bas par le 5° EIC. La voie antérieure (peu recommandée par les équipes anglo-saxonnes) entre le 2° et 3° EIC sur la ligne médioclaviculaire est essentiellement utilisée pour le drainage des pneumothorax.

• Il existe **cinq principes** possibles pour le drainage :

1- Le drainage chirurgical qui consiste en une incision cutanée, la dissection sous cutanée et musculaire à l'index ou la pince courbe de Kelly, le franchissement de la plèvre pariétale au doigt puis en l'introduction prudente du drain guidée par le doigt ou la pince dans la direction dictée par la nature de l'épanchement à la surface du parenchyme pulmonaire limitant ainsi le risque de traumatisme pulmonaire [70].

2- Le drainage avec un trocart court type Monod qui permet l'effondrement de la plèvre pariétale et l'orientation du drain. Si l'incision peut être plus réduite et la procédure accélérée, il semble que cette technique soit grevée d'un manque d'angulation avec de plus fréquentes malpositions [25].

3- Le drainage avec trocart long avec utilisation d'un drain thoracique borgne à bout mousse rigidifié par un guide métallique type Joly ou Mallinckrodt. La phase de passage de la plèvre pariétale doit être très prudente en raison du risque de lésion parenchymateuse. La phase de montée du drain (sur son guide orienté) est en revanche simplifiée.

4- Le drainage à travers une aiguille type « Pleurocath ». La phase de passage des plans cutanés et musculaires est facilitée par le caractère tranchant de l'aiguille dans laquelle est placé le drain. Le risque de ponction du parenchyme est par contre important. Ce risque pourrait être fortement réduit par l'utilisation de nouveau dispositif à embout mousse et rétractable sur lequel est monté le drain de 8F type « Argyle Turkel ».

5- Le drainage selon la technique de « Seldinger » avec une ponction à l'aiguille de l'espace interpleural dans lequel est monté le guide. Sur ce dernier seront introduits un dilatateur puis un drain multiperforé de 9 à 14F. La ponction initiale à l'aiguille présente un risque de ponction parenchymateuse réservant souvent cette technique aux ponctions écoguidées. L'utilisation d'aiguilles moins traumatiques de type aiguille pour ponction péridurale peut réduire ce risque et permettre une orientation optimisée du drainage.

• **En contexte traumatologique**, l'absence de localisation des coupoles diaphragmatiques (possible surélévation ou issue d'organes intestinaux) motive une ponction « haute » soit antérieure au niveau du deuxième espace intercostal soit latérale au niveau 3°-4° EIC (**Figure 4**). La nécessité d'un geste rapide fait souvent préférer le drainage par trocart court ou long,

une dissection au doigt n'étant pas recommandée en raison du risque de lésion par esquille osseuse. Lors d'un traumatisme thoracique pénétrant, il n'est pas recommandé d'introduire le drain par l'orifice même lorsque la plaie est soufflante. En effet, l'introduction du drain dans le trajet lésionnel est susceptible d'aggraver les lésions.

• La **perméabilité** du drain doit être régulièrement vérifiée. La persistance d'un saignement actif signe le plus souvent une lésion chirurgicale. La première mesure est alors de supprimer l'aspiration en mettant le bocal du drain en siphonnage simple. En effet, le clampage du drain ne modifierait pas le débit hémorragique [71], mais serait susceptible de rendre l'hémothorax compressif majorant ainsi la défaillance hémodynamique et respiratoire.

• La prescription systématique d'une **antibiothérapie** après drainage thoracique est controversée. Dans une étude randomisée récente portant sur 224 patients, une antibiothérapie après drainage d'hémopneumothorax ne semble pas limiter l'incidence des empyèmes et des pneumonies [72]. Inversement, il semble que les drainages réalisés lors de plaies thoraciques pénétrantes puissent bénéficier d'un traitement antibiotique.

Figure 4. La majorité des épanchements drainés entre le 3° et le 5° EIC, patient en décubitus dorsal, l'est avec un abord pleural en dehors de la zone de collection liquidienne. L'abord se fait donc feuillet pariétal contre feuillet viscéral avec un risque de traumatisme parenchymateux.

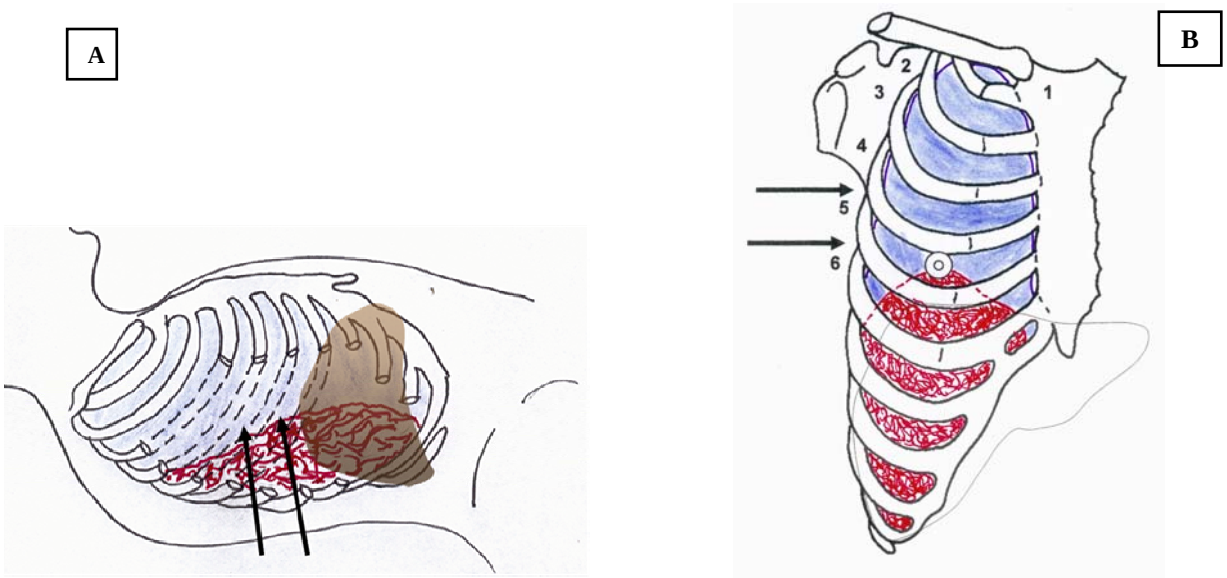

Exemple d'un hémothorax de 800 cc environ avec drainage au 4° ou 5° EIC, patient en décubitus dorsal **A** ; patient en position demi-assise **B**.

CONCLUSION

Le traumatisme thoracique est une lésion grave non seulement immédiate lors de son diagnostic, mais également dans son évolution fréquemment compliquée. La reconnaissance de son caractère évolutif est donc essentielle à considérer. L'amélioration de la connaissance de sa physiopathologie et l'avènement de thérapeutiques moins invasives permettront sans doute de réduire ses conséquences sur le pronostic des patients traumatisés sévères.

REFERENCES

[1] Sauaia A, Moore F, Moore E, Moser K, Brennan R, Read R, et al. Epidemiology of trauma deaths: a reassessment. J Trauma 1995;38:185-93.

[2] Karmy-Jones R, Jurkovich G. Blunt Chest Trauma. Current Problems in Surgery 2004;41:223-380.

[3] Ciesla D, Moore E, Johnson J, Burch J, Cothren C, Sauaia A. The role of the lung in postinjury multiple organ failure. Surgery 2005;138:749-58.

[4] Adnet F, Lapandry C, Lapostolle F. Traumatismes du thorax. Revue du praticien 2003;53:967-74.

[5] Jönsson A, Arvebo E, Schantz B. Intrathoracic pressure variations in an anthropomorphic dummy exposed to air blast, blunt impact and missiles. J Trauma 1988;28 Suppl 1.:125-31.

[6] Haberer J. Biomécanique des traumatismes fermés. In: Beydon, L, Carli, P and Riou, B(ed) Traumatismes Graves. Paris: Arnette; 2000. p. 27-37.

.

[7] Lidèn E, Berlin R, Janzon B, Schantz B, Seeman T. Some observations relating to behind-body armour blunt chest trauma caused by ballistic impact. J Trauma 1988;28:145-8.

[8] Velmahos G, Tatevossian R, Demetriades D. The sealt belt mark sign: A call for increased vigilance among physicians treating victims of motor vehicle accidents. Am Surg 1999;65:181-5.

[9] Kulshestha P, Munshi I, Wait R. Profile of chest trauma in a level 1 trauma center. J Trauma 2004;57:576-81.

[10] Patel V, Thadepalli H, Patel P. Thoracoabdominal injuries in the elderly: 25 years of experience. J Natl Med Assoc 2004;96:1553-7.

[11] Kraus J, Peek-Asa C, Cryer H. Incidence, severity and patterns of intrathoracic and intra-abdominal injuries in motorcycle crashes. J Trauma 2002;52:548-53.

[12] Eckert M, Davis K, Reed R, Santaniello J, Poulakidas S, Esposito T, et al. Urgent airways after trauma: who gets pneumonia ? J Trauma 2004;57:750-5.

[13] Michelet P, Couret D, Bregeon F, Perrin G, D'Journo X, Pequignot V, et al. Early onset pneumonia in severe chest trauma: A risk factor analysis. J Trauma 2010;68:395-400.

[14] Pape H, Remmers D, Rice J, Ebisch M, Krettek C, Tscherne H. Appraisal of early evaluation of blunt chest trauma: development of a standardized scoring system for initial clinical decision making. J Trauma 2000;49:496-504.

[15] Antonelli M, Moro M, Capelli O, De Blasi R, D'Errico R, Conti G, et al. Risk factors for early onset pneumonia in trauma patients. Chest 1994;105:224-8.

[16] Miller P, Croce M, Bee T, Qaisi W, Smith C, Collins G, et al. ARDS after pulmonary contusion: accurate measurement of contusion volume identifies high risk patients. J Trauma 2001;51:223-8.

[17] Dupperet S, Branche P, Viale J. Contusion pulmonaire hypoxémiante. In: Sfar, editeur. Médecine d'urgence. Paris: 2002. p. 117-24.

.

[18] Raghavendran K, Davidson B, Woytash J, Helinski J, Marschke C, Manderscheid P, et al. The evolution of isolated bilateral lung contusion from blunt chest trauma in rats: cellular and cytokine responses. Shock 2005;24:132-8.

[19] Velmahos G, Vassiliu P, Chan L, Murray J, Berne T, Demetriades D. Influence of flail chest on outcome on patients with severe thoracic cage trauma. Int Surg 2002;87:240-4.

[20] Kulshrestha P, Munshi I, Wait R. Profile of chest trauma in a level I trauma center. . J Trauma 2004;57:576-81.

[21] Sirmali M, Turut H, Topcu S, Gulhan E, Yazici U, Kaya S, et al. A comprehensive analysis of traumatic rib fractures: morbidity, mortality and management. . Eur J Cardiothorac Surg 2003;24:133-8.

[22] Exadaktylos A, Sclabas G, Schmid S, Schaller B, Zimmermann H. Do we really need routine computed tomographic scanning in the primary evaluation of blunt chest trauma in patients with “normal” chest radiograph? J Trauma 2001;51:1173-6.

[23] Ball C, Hameed S, Evans D, Kortbeek J, Kirkpatrick A, Collaborative CTT. Occult pneumothorax in the mechanically ventilated trauma patient. Can J Surg 2003;46:373-9.

[24] Mergo P, Helmberger T, Didovic J, Cernigliaro J, Ros P, Staab E. New formula for quantification of pleural effusions from computed tomography. J Thorac Imaging 1999;14:122-5.

[25] Remerand F, Luce V, Badachi Y, Lu Q, Bouhemad B, Rouby J. Incidence of chest tube malposition in the critically ill: A prospective computed tomography study. Anesthesiology 2007;106:1112-9.

[26] Deunk J, Brink M, Dekker H, Kool D, Blickmann J, van Vugt A, et al. Routine versus selective multidetector-row computed tomography in blunt trauma patients/ Level of agreement on the influence of additional findings on management. J Trauma 2009;67:1080-6.

[27] Brooks A, Davies B, Smethhurst M, Connolly J. Emergency ultrasound in the acute assessment of haemothorax. Emerg Med J 2004;21:44-6.

[28] Rocco M, Carbone I, Morelli A, Bertoletti L, Rossi S, Vitale M, et al. Diagnostic accuracy of bedside ultrasonography in the ICU: feasability of detecting pulmonary effusion and lung contusion in patients on respiratory support after severe blunt thoracic trauma. Acta Anaesthesiol Scand 2008;52:776-84.

[29] Roch A, Bojan M, Michelet P, Romain F, Bregeon F, Papazian L, et al. Usefulness of ultrasonography in predicting pleurla effusions > 500 ml in patients receving mechanical ventilation. Chest 2005;127:224-32.

[30] Vignon P, Boncoeur M, Francois B, Rambaud G, Maubon A, Gastinne H. Comparison of multiplane transoesophageal echocardiography and contrast-enhanced helocal CT in the diagnosis of blunt traumatic cardiovascular injuries. Anesthesiology 2001;94:615-22.

[31] Goarin J, Cluzel P, Gosgnach M, Lamine K, Coriat P, Riou B. Evaluation of transesophageal echocardiography for diagnosis of traumatic aortic injury. . Anesthesiology 2000;93:1373-7.

[32] Vignon P, Martaille J, Francois B, Rambaud G, Gastinne H. Transesophageal echocardiography and therapeutic management of patients sustaining blunt aortic injuries. J Trauma 2005;58:1150-8.

[33] Pretre R, Chilcott M. Blunt trauma to the heart and the great vessels. N Engl J Med 1997;336:626-632.

[34] Kuhne C, Kaiser G, Flohe S, Beiderlinden M, Kuehl H, Stavrou G, et al. Nonoperative management of tracheobronchial injuries in severely injured patients. Surg-Today 2005;35:518-23.

[35] Bergeron E, Lavoie A, Clas D, Moore L, Ratte S, Tetreault S, et al. Elderly trauma patients with rib fractures are at greater risk of death and pneumonia. J Trauma 2003;54:478-85.

[36] Tejada Artigas A, Bello Dronda S, Chacon Valles E, Munoz Marco J, Villuendas Uson M, Figueras P, et al. Risk factors for nosocomial pneumonia in critically ill trauma patients. Crit Care Med 2001;29:304-9.

[37] Leone M, Bregeon F, Antonini F, Chaumoitre K, Charvet A, Ban L, et al. Long-term outcome in chest trauma. Anesthesiology 2008;109:864-71.

[38] Hunt P, Greaves I, Owen W. Emergency thoracotomy in thoracic trauma: A review. Injury 2006;37:1-19.

[39] Pouloujadoff M, Borron S, Amathieu R, Favret F, Camara M, Lapostolle F, et al. Improved survival after resuscitation with norepinephrine in a murine model of uncrontolled hemorragic shock. Anesthesiology 2007;4:591-6.

[40] Spahn D, Cerny V, Coats T, Duranteau J, Fernadez-Mondéjar E, Gordini G, et al. Management of bleeding following major trauma: A European guideline. Crit Care 2007;11:414.

[41] Michelet P, Bouzana F, Couret D, Delahaye D, Perrin G, Dourlens L, et al. Intérêt du mélange sérum salé hypertonique-hydroxyéthylamidon lors du choc hémorragique. Ann Fr Anesth Réanim 2010;29:13-8.

[42] Gurfinkel V, Poggetti R, Fontes B, da Costa Ferreira Novo F, Birolini D. Hypertonic saline improves tissue oxygenation and reduces systemic and pulmonary inflammatory response caused by hemorrhagic shock. J Trauma 2003;54:1137-45.

[43] Mapstone J, Roberts I, Evans P. Fluid resuscitation strategies: a systemic review of animal trials. J Trauma 2003;55:571-89.

[44] Gunduz M, Unlugenc H, Ozalevli M, Inanoglu K, Akman H. A comparative study of continuous positive airway pressure and intermittent positive pressure ventilation in patients with flail chest. Emerg Med J 2005;22:325-9.

[45] Xirouchaki N, Kondoudaki E, Anastasaki M, Alexopoulou C, Koumiotaki S, Georgopoulos D. Noninvasive bilevel positive pressure ventilation in patients with blunt thoracic trauma. Respiration 2005;72:517-22.

[46] Hernandez G, Fernandez R, Lopez-Reina P, Cuena R, Pedrosa A, Ortiz R, et al. Noninvasive ventilation reduces intubation in chest trauma-related hypoxemia: A randomized clinical trial. Chest 2010;137:74-80.

[47] Antonelli M, Conti G, Moro M, Esquinas A, Gonzales-Diaz G, Confalonieri M, et al. Predictors of failure of noninvasive positive pressure ventilation in patients with acute hypoxemic respiratory failure: a multi-center study. Intensive Care Med 2001;27:1718-28.

[48] Barone J, Pizzi W, Nealon T, Richman H. Indications for intubation in blunt chest trauma. J Trauma 1988;26:334-8.

[49] Baillard C, Fosse J, Sebbane M, Chanques G, Vincent F, Courouble P, et al. Noninvasive ventilation improves preoxygenation before intubation of hypoxic patients. Am J Respir Crit Care Med 2006;174:171-7.

[50] Schreiter D, Reske A, Stichert B, Seiwerts M, Bohm S, Kloeppel R, et al. Alveolar recruitment in combination with sufficient positive end-expiratory pressure increases oxygenation and lung aeration in patients with severe chest trauma. Crit Care Med 2004;32:968-75.

[51] Papadakos P, Karcz M, Lachmann B. Mechanical ventilation in trauma. Curr Opin Anaesthesiol 2010;Epud ahead of print.

[52] Karmakar M, Ho A. Acute pain management of patients with multiple fractured ribs. J Trauma 2003;54:615-25.

[53] Bulger E, Edwards T, Klotz P, Jurkovich G. Epidural analgesia improves outcomes after multiple rib fractures. Surgery 2004;136:426-30.

[54] Karmakar M, Critchley L, Ho A, Gin T, Lee T, Yim A. Continuous thoracic paravertebral infusion of bupivacaine for pain management in patients with multiple fractured ribs. Chest 2003;123:424-31.

[55] Motha M, Verma P, Saxena A, Sethi A, Tyagi A, Girotra G. Prospective, randomized comparison of continuous thoracic epidural and thoracic paravertebral infusion in patients with unilateral multiple fractured ribs. A pilot study. J Trauma 2009;66:1096-101.

[56] Carrier F, Turgeon A, Nicole P, Trepanier C, Fergusson D, Thauvette D, et al. Effect of epidural anlgesia in patients with traumatic rib fractures: a systematic review and meta-analysis of randomized controlled trials. Can J Anaesth 2009;56:230-42.

[57] Xenos E, Abedi N, Davenport D, Minion D, Hamdallah O, Sorial E, et al. Meta-analysis of endovaccular vs open repair for traumatic descending thoracic aortic rupture. J Vasc Surg 2008;48:1343-51.

[58] Tang G, Tehrani H, Usman A, Katariya K, Otero C, Perez E, et al. Reduced mortality, paraplegia and stroke with stent graft repair of blunt aortic transections: A modern meta-analysis. J Vasc Surg 2008;47:671-5.

[59] Fattori R, Russo V, Lovato L, Di Bartolomeo R. Optimal management of traumatic aortic injury. Eur J Vasc Endovasc Surg 2009;37:8-14.

[60] Michelet P, Roch A, Amabile P, Perrin G, Fulachier V, Piquet P, et al. Endovascular treatment of isthmic aortic rupture: use of second generation stent grafts. Ann Fr Anesth Réanim 2005;24:355-60.

[61] Hill S, Edmisten T, Holtzman G, Wtight A. The occult pneumothorax: An increasing diagnostic entity in trauma. Am Surg 1999;65:254-8.

[62] Enderson B, Abdalla R, Frame S, Casey M, Gould H, Maull K. Tube thoracostomy for occult pneumothorax: A prospective randomized study of its use. J Trauma 1993;35:726-9.

[63] Plurad D, Green D, Demetriades D, Rhee P. The increasing use of chest computed tomography for trauma: Is it being overutilized ? J Trauma 2007;62:631-5.

[64] Nishida O, Arellano R, Cheng D, De Majo W, Kavanagh B. Gas exchange and hemodynamics in experimental pleural effusion. Crit Care Med 1999;27:583-7.

[65] Eddy A, Luna G, Copass M. Empyema thoracis in patients undergoing emergent closed tube thoracostomy for thoracic trauma. Am J Surg 1989;157:494-497.

[66] Watkins J, Spain D, Richardson J, Polk H. Empyema and restrictive pleural processes after blunt trauma: An under-recognized cause of respiratory failure. Am Surg 2000;66:210-4.

[67] Alam H. Can pleural effusions cause cardiac tamponade. Chest 1999;116:1820-22.

[68] Vaska K, Wann L, Sagar K, Klopfenstein H. Pleural effusion as a cause of right ventricular diastolic collapse Circulation 1992;86:609-17.

[69] Barriot P, Riou B, Viars P. Prehospital autotransfusion in life-threatening hemothorax. Chest 1988;93:522-6.

[70] Laws D, Neville E, Duffy J. BTS guidelines for the insertion of a chest drain. Thorax 2003;58:53-9.

[71] Ali J, Oi W. Effectiveness of chest tube clamping in massive hemothorax. J Trauma 1995;38:.

[72] Maxwell R, Campbell D, Fabian T, Croce M, Luchette F, Kerwin A, et al. Use of presumptive antibiotics following tube thoracostomy for traumatic hemopneumothorax in the prevention of empyema and pneumonia: A multi-center trial. J Trauma 2004;57:742-8.