*51e Congrès national d'anesthésie et de réanimation. Médecins. Conférences d'actualisation.*
© 2009 Elsevier Masson SAS. Tous droits réservés

# Le bloc paravertébral : technique et indications

F. Bonnet*, J. Berger, Y. Ynineb, E. Marret

Département d'anesthésie-réanimation, CHU Tenon, 4, rue de la Chine, 75020 Paris, France
*e-mail : francis.bonnet@tnn.ahp.fr

## POINTS ESSENTIELS

- L'espace paravertébral thoracique est situé sous la plèvre pariétale. La diffusion des solutions injectées dans l'espace est céphalo-caudale.
- L'espace paravertébral peut être repéré par la technique de la perte de résistance.
- La principale complication est le risque de pneumothorax (sauf en chirurgie thoracique).
- Il est possible de mettre en place chirurgicalement un cathéter paravertébral au cours d'une intervention à thorax ouvert.
- Les principales indications de l'analgésie paravertébrale sont les suites postopératoires des thoracotomies et de la chirurgie du sein (mastectomie, chirurgie réparatrice).
- En chirurgie thoracique le bloc paravertébral procure une analgésie comparable à l'analgésie péridurale mais avec moins d'effets secondaires.

## Introduction

Le bloc paravertébral est l'une des plus anciennes techniques d'anesthésie locorégionale décrite puisqu'il en est fait mention dans le livre de Pauchet, édité par Doin en 1914 [1,2]. Le principe du bloc paravertébral repose sur l'injection d'un anesthésique local à proximité des racines des nerfs rachidiens, juste après leur sortie du canal médullaire, lorsque ceux-ci se situent au contact des apophyses transverses. Le bloc paravertébral est réalisable à tous les étages de la colonne vertébrale. Au niveau lombaire, il est plus connu sous le nom de bloc du plexus lombaire par voie postérieure. Au niveau cervical, il s'agit du bloc du plexus cervical profond utilisé pour la chirurgie de la carotide et du bloc interscalénique qui peut être considéré comme un bloc paravertébral notamment lorsqu'il est pratiqué par une voie d'abord postérieure. Cependant, le terme de bloc paravertébral est surtout consacré aux blocs réalisés à l'étage thoracique. Dans cette revue, il ne sera donc question que de ce type de bloc. La recherche d'une technique d'anesthésie locorégionale périphérique pour l'analgésie postopératoire après chirurgie du thorax a en effet redonné de l'intérêt à ce bloc sous l'impulsion d'auteurs comme Richardson [3]. Ce bloc offre la possibilité d'une analgésie unilatérale

continue de qualité grâce à la mise en place d'un cathéter dans l'espace paravertébral et constitue une alternative à l'analgésie péridurale comme nous le verrons.

## Anatomie de l'espace paravertébral

Les racines des nerfs rachidiens émergent du canal rachidien par le foramen intervertébral et cheminent dans l'espace paravertébral pour se diviser en un rameau ventral dirigé vers les ganglions sympathiques, un rameau dorsal destiné aux muscles paravertébraux et en un rameau latéral : le nerf intercostal (*figure 1* ). Au niveau thoracique, la

**Figure 1.** Anatomie de l'espace paravertébral thoracique (d'après [2]).

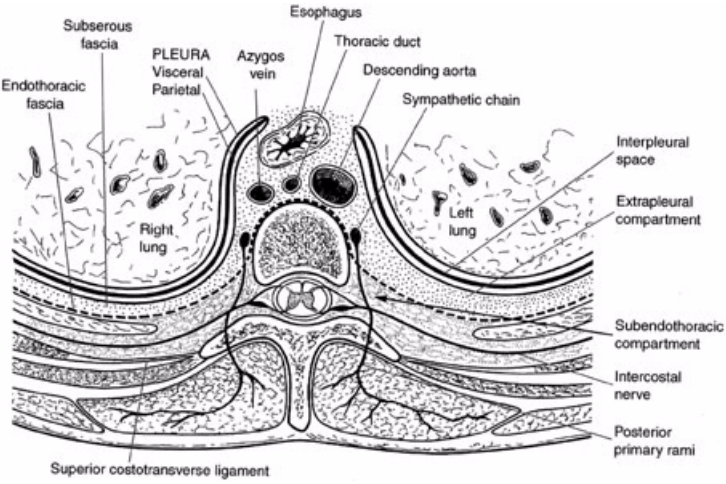


paroi postérieure de l'espace paravertébral est constituée par le ligament costo-transverse supérieur (reliant le col de la côte à l'apophyse transverse sus-jacente) et de l'articulation costo-transverse, la paroi médiale par le corps vertébral et la paroi antérieure par la plèvre pariétale. Latéralement, l'espace paravertébral se prolonge par l'espace intercostal. L'espace paravertébral contient donc les racines médullaires avec leur paquet vasculaire (artère et veine intercostale), les ganglions sympathiques et le fascia endothoracique.

Cet espace n'est pas fermé : une solution injectée au niveau d'un seul espace paravertébral diffuse en direction céphalique et caudale vers les espaces sus- et sous-jacents. L'injection d'une solution anesthésique permet ainsi une anesthésie de plusieurs métamères thoraciques (*figure 2* ). Une extension latérale dans le ou les espaces intercostaux homolatéraux peut aussi être observée (*figure 2* ). Saito et al. [3] ont montré une extension vers les racines lombaires avec une anesthésie allant de $T_5$ à $L_3$ après l'injection de 22 ml d'anesthésique local au niveau de $T_{11}$. Dans certains cas, le produit injecté peut aussi diffuser en avant du corps vertébral jusqu'à l'espace paravertébral controlatéral [4]. Sur un cliché thoracique de face, ce mode de diffusion peut conduire à l'interprétation erronée d'une diffusion dans l'espace péridural. La réalisation d'un bloc paravertébral s'accompagne d'une anesthésie de la chaîne sympathique et des ganglions pré vertébraux du même côté. Chez 16 volontaires, l'injection d'une vingtaine de millilitres de lidocaïne dans l'espace $T_{11}$ a pu ainsi provoquer une augmentation unilatérale de la

**Figure 2.** Radiographie postopératoire de chirurgie thoracique, réalisée avec opacification du cathéter paravertébral. La diffusion du produit de contraste s'effectue verticalement dans l'espace paravertébral (entre les deux flèches horizontales) et dans le cathéter dans l'espace intercostal (flèche verticale).

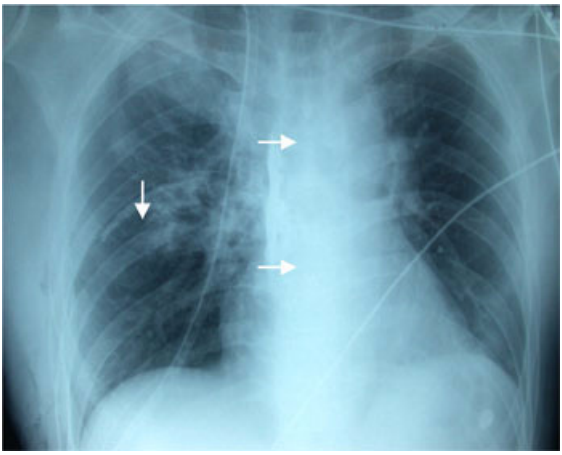

température cutanée liée à la vasodilatation induite par le bloc sympathique [3]. L'anesthésie unilatérale de la chaîne sympathique thoracique ne provoque pas d'hypotension artérielle à l'inverse de ce que l'on peut observer avec l'anesthésie péridurale. Cependant, une mauvaise technique liée à une direction trop médiale de l'aiguille peut s'accompagner d'une diffusion péridurale via le foramen ovale [5].

## Description des techniques de réalisation d'un bloc paravertébral

L'espace paravertébral est habituellement abordé par voie postérieure en passant à travers les muscles para vertébraux et le ligament costo-transverse. Après anesthésie locale de la peau et des plans sous-cutanés, l'espace paravertébral est recherché par une perte de résistance comme lors d'une anesthésie péridurale d'après la technique décrite par Eason et Wyatt [6]. Chez un patient assis ou en décubitus latéral, le point de ponction se situe à 2–3 cm en dehors de la ligne des épineuses. On utilise une aiguille de Tuohy qui est avancée perpendiculairement au plan cutané jusqu'au contact osseux de l'apophyse transverse. Au niveau de $D_4$, l'apophyse est perçue à une profondeur de 15 à 38 mm [7]. L'aiguille est alors redirigée de manière céphalique, jusqu'à rencontrer et traverser le ligament costo-transverse supérieure et pénétrer dans l'espace paravertébral ce qui se traduit par une perte de résistance sur le piston de la seringue adaptée à l'aiguille de Tuhoy. L'espace paravertébral se trouve en moyenne à 40 mm (extrêmes de 24 à 56 mm) dans une série de patientes opérées du sein [7]. L'aspiration avant injection permet de s'assurer l'absence de ponction pleurale, pulmonaire ou vasculaire, voire dure-mérienne. L'espace paravertébral peut également être identifié en s'aidant de l'échographie. Compte tenu de la profondeur de l'espace paravertébral, il faut utiliser une sonde de 5–7 MHz et rechercher l'espace en plaçant la sonde verticalement en position para sagittale. Le recul est encore insuffisant avec cette technique pour en décrire les avantages par rapport aux précédentes.

Un cathéter peut-être introduit sur quelques centimètres dans l'espace paravertébral afin d'assurer une analgésie continue. Cependant, le cathétérisme est parfois difficile

car il s'agit comme l'espace péridural d'un espace « virtuel ». Il est donc conseillé d'injecter un volume suffisant (15 à 20 ml) de sérum physiologique ou d'agents anesthésiques avant d'essayer de placer le cathéter. Si le bloc est réalisé en préopératoire, la bonne localisation du cathéter peut-être confirmée le cas échéant, à thorax ouvert grâce à l'injection de bleu de méthylène. Celui-ci peut être aussi opacifié en postopératoire lors la réalisation d'une radiographie thoracique de contrôle (*figure 2* ).
L'espace paravertébral peut aussi être abordé, via l'espace intercostal, directement par le chirurgien thoracique en fin d'intervention, juste avant la fermeture de la paroi thoracique [8]. Un set de péridural est alors utilisé. Il est recommandé d'introduire l'aiguille de dehors en dedans puis de pousser le cathéter dans l'espace paravertébral. La technique de dissection pour réaliser une poche pleurale n'est finalement pas recommandée car elle est à l'origine de fuite autour de l'orifice d'insertion du cathéter. Le cathéter est fixé fermement à la peau. ène peut aussi être utile pour vérifier l'intégrité de la plèvre pariétale après la dissection.

## Indications et limites de la pratique du bloc paravertébral

Le bloc paravertébral thoracique est préférentiellement indiqué pour l'analgésie après une chirurgie ou un traumatisme unilatéral du thorax (tableau). Cette technique a aussi été proposée pour l'anesthésie de la paroi thoracique ou abdominale ainsi que pour le traitement des douleurs chroniques (*tableau 1* ).
En chirurgie thoracique, le bloc paravertébral a été comparé à l'analgésie par cathéter péridural thoracique considérée comme la technique analgésique de référence. L'efficacité analgésique des deux techniques a été jugée comparable mais le bloc paravertébral a l'avantage de provoquer moins d'effets secondaires (moins d'hypotension artérielle, moins de rétention d'urine) [9,10]. L'ensemble des études cliniques qui ont abordé la comparaison des deux techniques, a fait l'objet d'une métaanalyse qui confirme une efficacité analgésique comparable et une moindre incidence des effets secondaires tels que l'hypotension artérielle ou la rétention d'urines dans le groupe de patients traités par bloc paravertébral [11]. La seule réserve concernant cette comparaison tient au fait que les patients traités par péridurale ne recevaient que des anesthésiques locaux et que l'on peut donc faire l'hypothèse que l'association d'un opiacé en péridural chez ces patients aurait pu améliorer la qualité de l'analgésie. Une injection continue de 0,1 ml/kg/h de bupivacaïne 0,5 % ou de ropivacaïne 0,5 % (soit 5 à 10 ml/h) est habituellement utilisée pour assurer l'analgésie après thoracotomie sur une période de 2 à 3 j [12]. Le groupe PROSPECT qui a conduit une analyse quantitative exhaustive de la littérature consacrée à l'analgésie après chirurgie thoracique recommande donc l'utilisation du bloc paravertébral comme technique d'analgésie préférentielle ( [13] www.postoppain.org)
Le bloc paravertébral a également été utilisé pour d'autres types de chirurgie telle la chirurgie du sein. Des injections fractionnées et étagées sont souvent réalisées de $T_1$ à $T_7$ (4 à 5 ml par niveau) [14] mais en fait une seule injection en $T_3$ ou $T_4$ avec mise en place d'un cathéter pour l'analgésie postopératoire peut être recommandée [15]. Une méta-analyse des études cliniques publiées montre que le bloc paravertébral contrôle mieux la douleur que les analgésiques systémiques et diminue l'incidence des nausées et des vomissements postopératoires après ce type de chirurgie [16]. Comme le bloc paravertébral est une technique invasive qui comporte dans cette indication, un risque, bien que faible, de pneumothorax (< 1 %) il importe de peser les avantages et les inconvénients de la technique pour en définir les indications. En pratique, bien que certaines équipes rapportent une utilisation extensive voire en ambulatoire du bloc paraverté-

**Tableau 1.**
Indications du bloc paravertébral.

| | |
|---|---|
| À visée analgésique après chirurgie | Thoracotomie latérale pour chirurgie pulmonaire<br>Vidéothoracoscopie<br>Mastectomie plus ou moins associée à un curage axillaire<br>Chirurgie plastique du sein unilatérale, reconstruction mammaire avec lambeau musculaire<br>Chirurgie viscérale avec incision transverse latéralisée<br>Chirurgie du rein et de l'uretère par lombotomie |
| À visée anesthésique | Chirurgie du sein<br>Exploration de la paroi thoracique |
| Autres | Traumatisme thoracique unilatéral (fracture de côtes)<br>Douleur chronique après thoracotomie<br>Névralgie post-zostérienne<br>Hyperhydrose palmaire<br>Douleur capsulaire après traumatisme hépatique |

bral [17], il paraît actuellement recommandé de limiter l'indication de cette technique aux gestes chirurgicaux les plus « lourds » soit en pratique les mastectomies avec dissection axillaire avec ou sans reconstruction mammaire d'emblée (en utilisant le grand dorsal ou le grand droit). Dans le contexte de la chirurgie du sein, outre le contrôle de la douleur, le bloc paravertébral a montré plusieurs intérêts : dans une étude, la mesure de la saturation tissulaire en oxygène était améliorée au niveau de la plastie chez les patientes bénéficiant d'un bloc, du fait probablement de la sympatholyse locale assurant une meilleure perfusion de ce lambeau [15] ; dans une autre étude, il est démontré que les patientes ayant bénéficié d'un bloc paravertébral ont développé avec moins de fréquence des douleurs chroniques après mastectomie [18,19], ce point est important quand on connaît le risque de développer des syndromes douloureux chroniques après chirurgie du sein et peut s'expliquer par un meilleur contrôle de la douleur aiguë et par une diminution des phénomènes inflammatoires qui sont à l'origine de la neuroplasticité ; dans une troisième étude portant sur une cohorte de patientes dont ont évaluait les facteurs de risque de voir survenir des complications du cancer après chirurgie, les patients opérées sous bloc paravertébral ont pour une chirurgie comparable et des stades du cancer comparables, présenté moins fréquemment des métastases à distance [20]. Ce résultat très surprenant mérite d'être confirmé de façon prospective. L'explication avancée par les auteurs tient à une diminution de la consommation post-

opératoire d'opiacés dont les effets sur la croissance tumorale ont parfois été mis en avant [21] Un essai multicentrique sur ce sujet est en cours [22]

## Incidents et complications

Les contre-indications du bloc paravertébral sont celles de toutes techniques d'analgésie tronculaire périphérique : infection au point de ponction, anomalies de l'hémostase. Cependant, en cas d'anomalies de la crase, le cathétérisme peut être réalisé de façon préférentielle par le chirurgien en peropératoire, sous contrôle de la vue. La pleurectomie ou toute thoracoplastie qui réalise une exérèse de la plèvre pariétale enlève tout l'intérêt au bloc auquel il faut alors substituer soit une analgésie péridurale soit un bloc intercostal.

Mis à part les incidents liés au traumatisme nerveux et à l'injection intravasculaire inhérente à toute technique d'anesthésie locorégionale, une seule étude a évalué prospectivement la faisabilité du bloc paravertébral sur 367 patients [23]. L'incidence des ponctions vasculaires était de 3,8 % et celle des ponctions pleurales de 1,1 %. Le risque de ponction périmédullaire voire sous-arachnoïdienne existe mais reste anecdotique. Il doit être prévenu par une ponction parallèle au plan sagittal voir discrètement latéral. La brèche pleurale ne pose aucun problème en cas de thoracotomie en raison du drainage thoracique. Certains auteurs ont publié qu'un hématome pulmonaire pouvait survenir après la réalisation traumatique d'un bloc paravertébral [24]. L'apophyse transverse reste probablement un bon repère à rechercher pour éviter ce type de complication ; la plèvre pariétale se situant en moyenne à 14 mm de celle-ci [7].

## Conclusion

Le bloc paravertébral est une technique simple qui est devenue une référence pour l'analgésie après chirurgie thoracique. La seconde indication : la chirurgie du sein, donne lieu à des applications de plus en plus fréquentes et fait l'objet d'investigations actuellement en cours.

### Références

1 Pauchet V, Sourdat P. L'anesthésie régionale. Paris : Doin ; 1914. p 118.
2 Karmakar M. Thoracic Paravertebral Block. Anesthesiology 2001 ; 95 : 771-80.
3 Saito T, Den S, Cheema SP, Tanuma K, Carney E, Carlsson C, Richardson J. A single-injection, multi-segmental paravertebral block-extension of somatosensory and sympathetic block in volunteers. Acta Anaesthesiol Scand 2001 ; 45 : 30-3.
4 Conacher ID, Kokri M. Postoperative paravertebral blocks for thoracic surgery. A radiological appraisal. Br J Anaesth 1987 ; 59 : 155-61.
5 Purcell-Jones G, Pither CE, Justins DM. Paravertebral somatic nerve block : a clinical, radiographic, and computed tomographic study in chronic pain patients. Anesth Analg 1989 ; 68 : 32-9.
6 Eason MJ, Wyatt R. Paravertebral thoracic block-a reappraisal. Anaesthesia 1979 ; 34 : 638-42.
7 Pusch F, Wildling E, Klimscha W, Weinstabl C. Sonographic measurement of needle insertion depth in paravertebral blocks in women. Br J Anaesth 2000 ; 85 : 841-3.
8 Sabanathan S, Mearns AJ, Bickford Smith PJ, Eng J, Berrisford RG, Bibby SR, Majid MR. Efficacy of continuous extrapleural intercostal nerve block on post- thoracotomy pain and pulmonary mechanics. Br J Surg 1990 ; 77 : 221-5.
9 Matthews PJ, Govenden V. Comparison of continuous paravertebral and extradural infusions of bupivacaine for pain relief after thoracotomy. Br J Anaesth 1989 ; 62 : 204-5.
10 Richardson J, Sabanathan S, Jones J, Shah RD, Cheema S, Mearns AJ. A prospective, randomized comparison of preoperative and continuous balanced epidural or paravertebral bupivacaine on post-thoracotomy pain, pulmonary function and stress responses. Br J Anaesth 1999 ; 83 : 387-92.

11 Davie RG, Myles PS, Graham JM. A comparison of the analgesic efficacy and side effets of paravertebral block vs epidural blockade for thoracotomy- a systematic review and metaanalysis of randomized trials. Br J Anaesth 2006 ; 96 : 418-26
12 Marret E, Bazelly B, Taylor G, Lembert N, Deleuze A, Mazoit JX, Bonnet F. Paravertebral block with ropivacaine 0.5 % versus systemic analgesia for pain relief after thoracotomy. Ann Thorac Surg 2005 ; 79 : 2109-13.
13 Joshi GP, Bonnet F, Shah R, Wilkinson RC, Camuu F, Fischer B, Neugebauer E, Rawal N, Schug S, Simanski C, Kehlet H. A systematic review of randomized trials evaluating regional techniques for post-thoracotomy analgesia. Anesth Analg 2009 [à paraître]
14 Klein SM, Bergh A, Steele SM, Georgiade GS, Greengrass RA. Thoracic Paravertebral Block for Breast Surgery. Anesth Analg 2000 ; 90 : 1402-5.
15 Buggy D, Kerin M. Paravertebral analgesia with levobupivacaine increases postoperative flap tissue oxygen tension after immediate latissimus dorsi breast reconstruction compared with intravenous opioid analgesia. Anesthesiology 2004 ; 100 : 375-80.
16 Marret E, Vigneau A, Salengro A, Noirot A, Bonnet F. Efficacité des techniques d'analgésie après chirurgie du sein. Une métaanalyse Ann Fr Anesth Réanim. 2006 ; 25 : 947-54
17 Cooter RD, Rudkin GE, Gardiner SE. Day case breast augmentation under paravertebral blockade : a prospective study of 100 consecutive patients. Aesthetic Plast Surg. 2007 ; 31 : 666-73
18 Kairaluoma PM, Bachmann MS, Rosenberg PH, Pere PJ. Preincisionnal paravertebral block reduces the prevalence of chronic pain after breast surgery. Anesth Analg 2006 ; 103 : 703-8
19 Iohom G, Abdalla H, O'Brien J, Szarvas S, Larney V, Buckley E, Butler M, Shorten GD. The associations between severity of early postoperative pain, chronic postsurgical pain and plasma concentration of stable nitric oxide products after breastg surgery. Anesth Anal 2006 ; 103 : 995-1000.
20 Exadaktylos AK, Buggy DJ, Moriarty DC, Mascha E, Sessler DI. Can anesthetic technique for primary breast cancer surgery affect recurrence or metastasis ? Anesthesiology 2006 ; 105 : 643-4
21 Gupta K, Kshirsagar S, Chang L, Scwartz R, Law PY, Yee D, Ebbel RP. Morphine stimulates angiogenesis by activating proangiogenic and survival-promoting signalling and promotes breast tumor growth. Cancer Res 2002 ; 62 : 4491-8
22 Sessler DI, Ben-Eliyahu S, Mash EJ, Parat MO, Buggy DJ. Can regional analgesia reduce the risk of recurrence after breast cancer surgery ? Methodology of a multicenter randomized trial. Contemp Clin Trials 2008 ; 29 : 317-28
23 Lonnqvist PA, MacKenzie J, Soni AK, Conacher ID. Paravertebral blockade. Failure rate and complications. Anaesthesia 1995 ; 50 : 813-5.
24 Thomas PW, Sanders DJ, Berrisford RG. Pulmonary haemorrhage after percutaneous paravertebral block. Br J Anaesth 1999 ; 83 : 668-9.