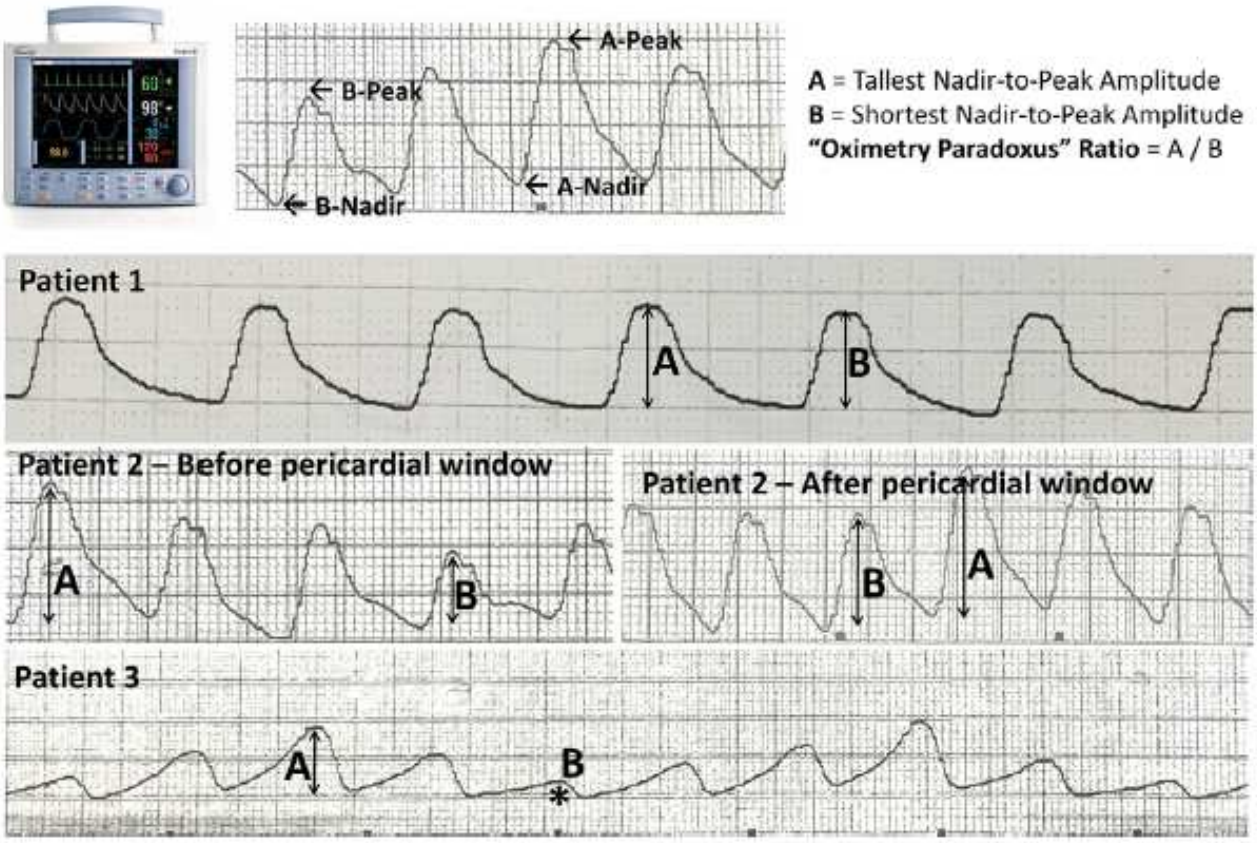

Figure 1 : Ondes de pouls oxymétrique enregistrées à l'aide (en haut à gauche) du pléthysmographe Passport 2—Datascope pulse oximetrydevice (Mindray, Shenzhen, China). En haut à droite, calcul du rapport de l'Ox-P : l'amplitude verticale de l'onde de pouls oxymétrique est mesurée du nadir au pic. Le rapport entre l'amplitude maximum (A) et l'amplitude minimum (B) a été mesurée à 3 secondes d'intervalle.

Patient 1. Diabète, insuffisance cardiaque à fonction ventriculaire préservée, insuffisance rénale, dyspnée. Pouls paradoxal : 6 mm Hg ; le rapport d'oxymétrieparadoxale (A/B = 9 mm / 8 mm) est normal et égal à 1,1. A l'échographie, important épanchement péricardique sans signe de tamponnade.

Patient 2. Adénocarcinome pulmonaire évolué, dyspnée et douleur thoracique. Avant traitement, pouls paradoxal : 18 mm Hg ; le rapport d'oxymétrie paradoxale (A/B = 15 mm / 8 mm) est élevé et égal à 1,9 ; à l'échographie, présence de signes de tamponnade. Après évacuation de l'épanchement, le pouls paradoxal chute à 8 mm Hg de même que le rapport d'oxymétrie paradoxale (A/B = 16 mm / 12 mm) qui passe à 1,3.

Patient 3. Péricardite récente. Réapparition d'une dyspnée. Pouls paradoxal : 45 mm Hg ; le rapport d'oxymétrie paradoxale (A/B = 8,5 mm / 3 mm) est élevé et égal 2,83 ; à l'échographie, présence de signes de tamponnade.