Amoxicilline et DRESS : un cocktail détonant ?

Amoxicillin and DRESS: an additive effect

V. Descamps[1], S. Ranger-Rogez[2] ([1] Service de dermatologie, hôpital Bichat - Claude-Bernard, Paris ; [2] Service de virologie, hôpital Dupuytren, Limoges)

Mots-clés
Amoxicilline • DRESS • Virus de l'herpès.

Amoxicillin • DRESS • Herpes virus.
Keywords

L'amoxicilline est connue pour induire, au cours de la mononucléose infectieuse, un rash. Son mécanisme reste mal compris. Dans la majorité des cas, cette réaction à l'amoxicilline n'est pas une "allergie" et autorise la reprise de l'antibiotique à distance de l'épisode de mononucléose infectieuse. Des données récentes suggèrent que l'amoxicilline agit directement au niveau du virus Epstein-Barr (EBV) pour favoriser sa réplication. Au cours du DRESS (Drug Reaction with Eosinophilia and Systemic Symptoms), il est maintenant admis que certains virus herpès (virus de l'herpès humain [HHV]-6, HHV-7, EBV et cytomégalovirus [CMV]) se réactivent et sont responsables des manifestations cliniques et biologiques (1). Il est probable que l'observation classique de rash à l'amoxicilline peut être transposée au DRESS.

Observation

Un patient d'origine laotienne était hospitalisé pour une éruption cutanée fébrile. Il avait présenté 4 jours auparavant une odynophagie pour laquelle un traitement par amoxicilline et paracétamol avait été prescrit.

Une éruption cutanée maculopapuleuse est apparue, qui s'est rapidement étendue à l'ensemble du tégument.

Il avait comme principal antécédent un diabète de type 2 bien équilibré, traité par régime seul, et une hyperuricémie pour laquelle un traitement par allopurinol avait été débuté 3 semaines auparavant.

À l'entrée dans le service, le tableau clinique associait un exanthème morbiliforme avec un œdème du visage *(figure 1)* et une fièvre élevée à 39 °C. Des adénopathies cervicales étaient notées. Les examens biologiques initiaux mettaient en évidence une hyperleucocytose avec des lymphocytes hyperbasophiles et des éosinophiles. Le patient souffrait en outre d'une cytolyse hépatique avec une cholestase et d'une insuffisance rénale.

Le diagnostic de DRESS était porté devant l'éruption cutanée associée à un œdème du visage d'une part, et devant les adénopathies, l'éosinophilie et le syndrome mononucléosique associés à des atteintes viscérales (hépatite et insuffisance rénale) d'autre part.

Après enquête médicamenteuse, étude des données intrinsèques après 3 semaines durant lesquelles le tableau a été très évocateur, l'allopurinol était fortement suspecté d'être à l'origine du DRESS, ce d'autant plus qu'il est souvent en cause dans l'apparition de ce syndrome.

Légendes

Figures 1. *Exanthème avec œdème du visage.*

Figure 2. *Hypothèse : amoxicilline et DRESS.*

L'interface

1

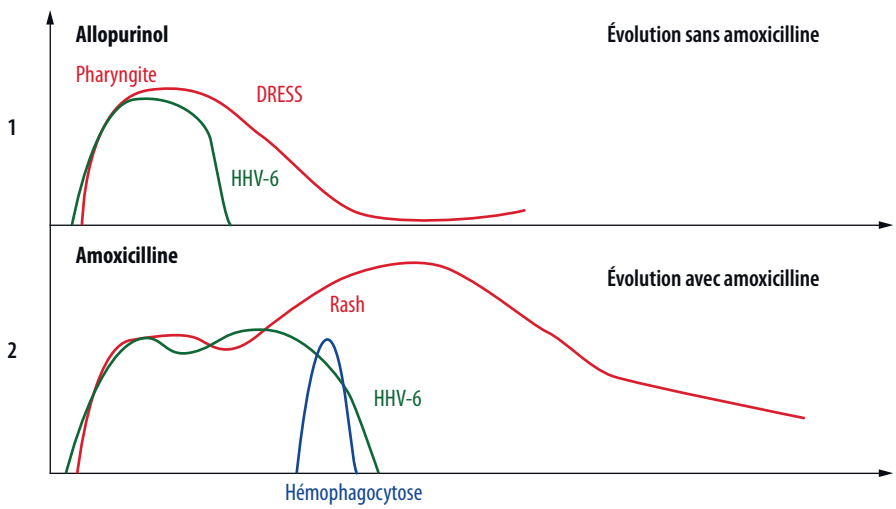

2

L'état du patient se dégradait rapidement, avec l'apparition d'une pancytopénie en rapport avec une hémophagocytose confirmée par un myélogramme justifiant son transfert en unité de soins intensifs pour surveillance. Un traitement associant corticothérapie générale et immunoglobulines intraveineuses durant 4 jours a été instauré. L'évolution était favorable, avec un retour à la normale de la numération et des fonctions hépatiques et rénales autorisant une décroissance progressive des corticoïdes.

Les explorations virologiques par PCR quantitative sur sang total ou sur prélèvement médullaire confirmaient une réactivation HHV-6.

Discussion

Cette observation est tout à fait exemplaire des DRESS sévères.

Le tableau clinique est caractéristique, avec, initialement, une présentation à type de pharyngite qui est habituelle au cours du DRESS et constitue souvent la première manifestation de ce syndrome. L'atteinte viscérale, dominée par le syndrome d'hémophagocytose, est tout aussi typique. Ce syndrome est fréquent. Il se limite le plus souvent à des signes biologiques (élévation des lactate déshydrogénases [LDH], hypertriglycéridémie, hyperferritinémie) qu'il faut savoir rechercher, mais peut évoluer jusqu'à la pancytopénie, comme c'est le cas pour ce patient.

Le rôle de l'amoxicilline au cours de la mononucléose infectieuse est comparable au cours du DRESS. Cette observation illustre l'effet amplificateur possible de l'amoxicilline prescrit au début du DRESS. Dans une publication récente, 6 observations supplémentaires ont été rapportées, au cours desquelles les cliniciens ont observé une majoration ou une apparition des manifestations de DRESS après une prise d'amoxicilline, alors même que le DRESS avait été provoqué par d'autres médicaments classiques *(2)*. Dans certaines observations, le DRESS avait été imputé à l'amoxicilline, ce qui avait retardé l'interruption du traitement en cause dans l'apparition du syndrome.

Le mécanisme par lequel l'amoxicilline amplifie le DRESS pourrait être virologique. Il a pu être démontré in vitro qu'elle augmentait la réplication du virus HHV-6. Dans des conditions d'activation des virus Herpès, l'amoxicilline pourrait donc avoir un effet *booster* sur la réplication virale. Un schéma a ainsi pu être proposé pour ce patient *(figure 2)*.

Sur le plan thérapeutique, cette observation illustre l'intérêt des immunoglobulines associées aux corticoïdes dans les formes sévères de DRESS. Le résultat virologique n'était pas connu au moment de la prescription en urgence de ce traitement. Si une nouvelle poussée était survenue ou si l'état du patient ne s'était pas amélioré, un traitement antiviral (ganciclovir ou cidofovir) aurait été prescrit *(3)*.

Cette observation invite à une prudence sur la prescription d'amoxicilline au début du DRESS. Toutefois, cette prudence ne doit bien sûr pas faire différer le traitement d'une infection bactérienne sévère compliquant le DRESS.

Références bibliographiques

1. *Picard D, Janela B, Descamps V et al. Drug reaction with eosinophilia and systemic symptoms (DRESS): a multiorgan antiviral T cell response. Sci Transl Med 2010;2:46ra62.*

2. *Mardivirin L, Valeyrie-Allanore L, Branlant-Redon E et al. Amoxicillin-induced flare in patients with DRESS (Drug Reaction with Eosinophilia and Systemic Symptoms):report of seven cases and demonstration of a direct effect of amoxicillin on Human Herpesvirus 6 replication in vitro. Eur J Dermatol 2010;20:68-73.*

3. *Descamps V, Ben Saïd B, Sassolas B et al; groupe Toxidermies de la Société française de dermatologie. Management of drug reaction with eosinophilia and systemic symptoms (DRESS). Ann Dermatol Venereol 2010;137:703-8.*