PONTAGES CORONAIRES A CŒUR BATTANT

Prise en charge Anesthésique

A.THÉPAUT, F.HARVENGT, Dr D. LE HOUÉROU,

Hôpital Privé Jacques CARTIER

2014 AFISAR

PONTAGES CORONAIRES À CŒUR BATTANT
Hôpital Privé Jacques CARTIER

A. THÉPAUT, F. HARVENGT. Dr D. LE HOUÉROU

2014 AFISAR

Daniel LE HOUEROU, médecin anesthésiste, référent en CEC.
Alexandre THEPAUT et Frédérique HARVENGT, infirmiers anesthésistes et perfusionnistes
Nous faisons partie du service de chirurgie cardiaque de l'HPJC, qui propose de la chirurgie cardiaque adulte et pédiatrique.
Pour situer notre activité, nous réalisons environ 1000 CEC adultes et 400 CEC pédiatriques/an, ce qui fait du centre le premier centre privé de la région parisienne. A titre de comparaison, la pitié et l'HEGP font CEC/an.
Quelques Chiffres concernant L'HPJC, pour l'année 2013, on n'évoquera que la chirurgie cardiaque adulte:

Coté Adulte, trois Chirurgiens titulaires comptabilisent plus de 900 CEC/an,
Seul le Dr ROMANO effectue des pontages coronaires à cœur battant, 100% de ses patients devant subir un ou plusieurs pontages isolés le sont avec cette technique, ce qui représente 123 patients en 2013.

C'est cette intervention assez originale de part sa spécificité, puisqu'elle est réalisée sans l'utilisation d'une circulation extra-corporelle, que nous allons vous présenter.

Pontage coronaire à cœur battant:

Rappels Anatomiques.

L'ANATOMIE DES ARTERES CORONAIRES:

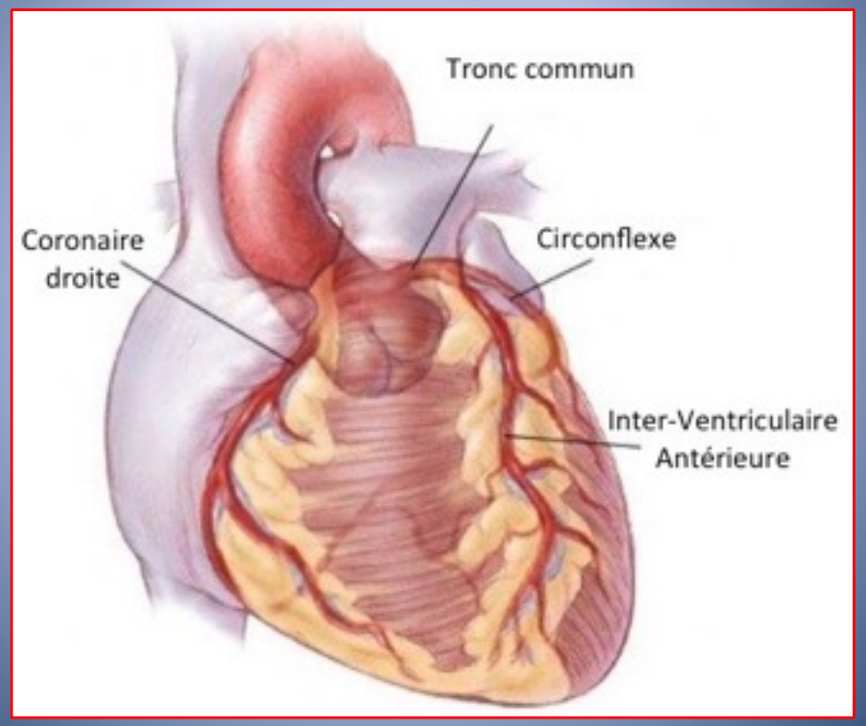

Pour commencer, voici un petit rappel de l'anatomie coronaire, afin de bien comprendre pourquoi les pontages sont réalisés de la manière suivante, en suivant un certain ordre.

Anatomiquement, le cœur est vascularisé par deux coronaires, la droite et la gauche.

L'artère coronaire gauche vascularise les parois antérieure et latérale gauche du myocarde, par la division en deux branches, à savoir l'IVA et la Circonflexe. Il faut savoir que l'IVA à elle seule vascularise 65% de la masse myocardique. Ces artères donnent ensuite des branches de division de calibres variables, les Diagonales pour l'IVA et des marginales pour la circonflexe.

L'artère coronaire droite, après un trajet assez long, se divise en artère coronaire inter- ventriculaire postérieure et rétro- ventriculaire postérieure, à la face interne du cœur.

TRAITEMENT CHIRURGICAL:

Pontage Coronaire

- **Principe**: rétablir un débit de perfusion normal au delà des sténoses en réalisant un pontage ou « by pass ».

- **Technique**: 1.prélèvement de greffons, de 2 types, artériels ou veineux.

Greffons Artériels:

-art. Mammaire. Int
-art. Radiale
-art. Gastro Epiploïque.

Greffons Veineux:

- Veine Saphène.

Nous allons maintenant rappeler quelques généralités sur le traitement de la pathologie coronaire, ce qui paraît important si l'on veux bien comprendre la technique à cœur battant, certains parmi vous n'ont peut-être jamais travaillé en chirurgie cardiaque, et les cours de la formation sont peut-être loin!

Pour commencer, vous savez qu'actuellement il existe deux manières d'envisager la revascularisation coronaire, tout d'abord l'angioplastie et la pose de stents intra-coronaires, dont on connaît l'essor des 20 dernières années, et sur un autre versant, la chirurgie des coronaires qui représente environ 45% des interventions de chirurgie cardiaque. Or, c'est sur cet aspect que nous allons nous intéresser à savoir la chirurgie.

Celle-ci consiste à rétablir un débit de perfusion normal au-delà des sténoses en réalisant un pontage ou « by pass » avec un maximum de greffons artériels pour une meilleure qualité d'anastomoses et une durée de vie accrue.

Pour cela, on prélève des greffons, artériels et/ou veineux.

Lorsque l'état veineux périphérique est trop abimé, notamment en cas de stripping, ou de varices, on envisage d'autres greffons, tels que l'artère gastro-épiploïde ou une des artères radiales.

Différents types d'Anastomoses

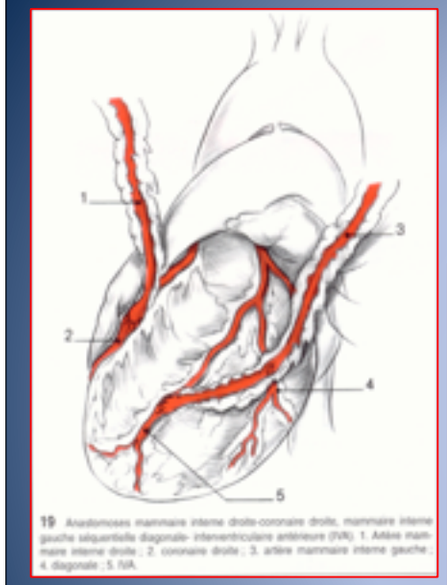

19 Anastomoses mammaire interne droite-coronaire droite, mammaire interne gauche séquentielle diagonale- interventriculaire antérieure (IVA). 1. Artère mammaire interne droite ; 2. coronaire droite ; 3. artère mammaire interne gauche ; 4. diagonale ; 5. IVA.

32 Anastomose saphène coronaroconnarienne droite.

29 Anastomose en « T ».

Pour des pontages simples, mono pontage ou double pontage on utilise principalement les greffons artériels mammaires. Dès lors qu'on envisage des revascularisations multiples, on ajoute les greffons veineux.
Voilà quelques schémas illustrant les différentes possibilités de revascularisation avec les greffons mammaires et veineux saphènes.

Greffon pédiculé: l'artère mammaire interne est prélevée à la face postérieure du sternum en gardant intacte sa zone d'origine. Elle est ensuite implantée sur une artère coronaire du coeur. On le voit sur les premier et le troisième schéma avec la mammaire Droite anastomosée directement sur la coronaire droite alors qu'elle est laissée sur la sous-Clavière =greffon pédiculé.

Greffons montés en Y: on peut implanter l'artère mammaire interne droite en greffon libre sur l'artère mammaire interne gauche, ce montage étant appelé en Y, ou T et permet de réaliser deux pontages (IVA et marginale par exemple))

Pontages séquentiels: lorsque cela est anatomiquement possible, on utilise l'artère mammaire interne gauche en greffon pédiculé que l'on va anastomoser de façon successive sur plusieurs coronaires malades: ce montage s'appelle pontage séquentiel ou Kissing: par exemple anastomoses successives sur IVA et Diagonale, schéma 1.

Pontage coronaire à cœur battant:

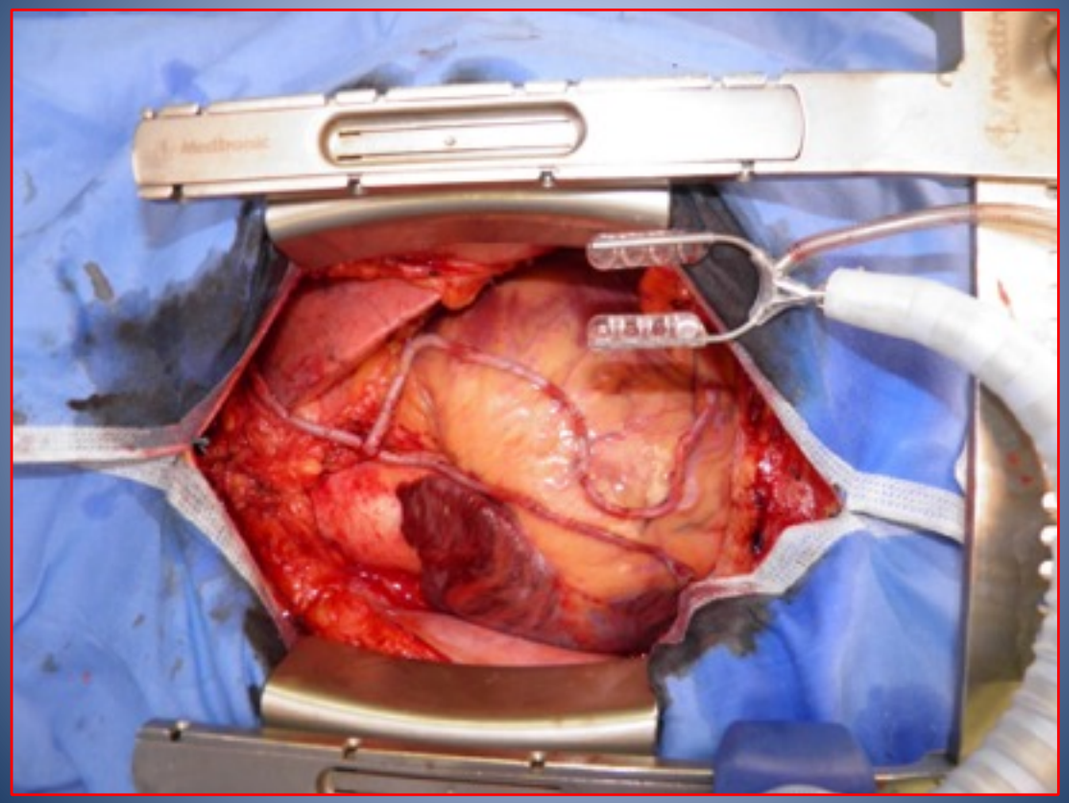

Ici on peut voir ce que donne un pontage à cœur battant une fois terminé, ici il s'agit d'un greffon pédiculé artère mammaire gauche sur lequel on a anastomosé la mammaire droite (greffon libre), ce dernier étant anastomosé en plusieurs endroits, ce qu'on appelle un pontage séquentiel .
Vous pouvez voir l'Aorte ascendante, l'oreillette droite le ventricule droit, le poumon gauche.

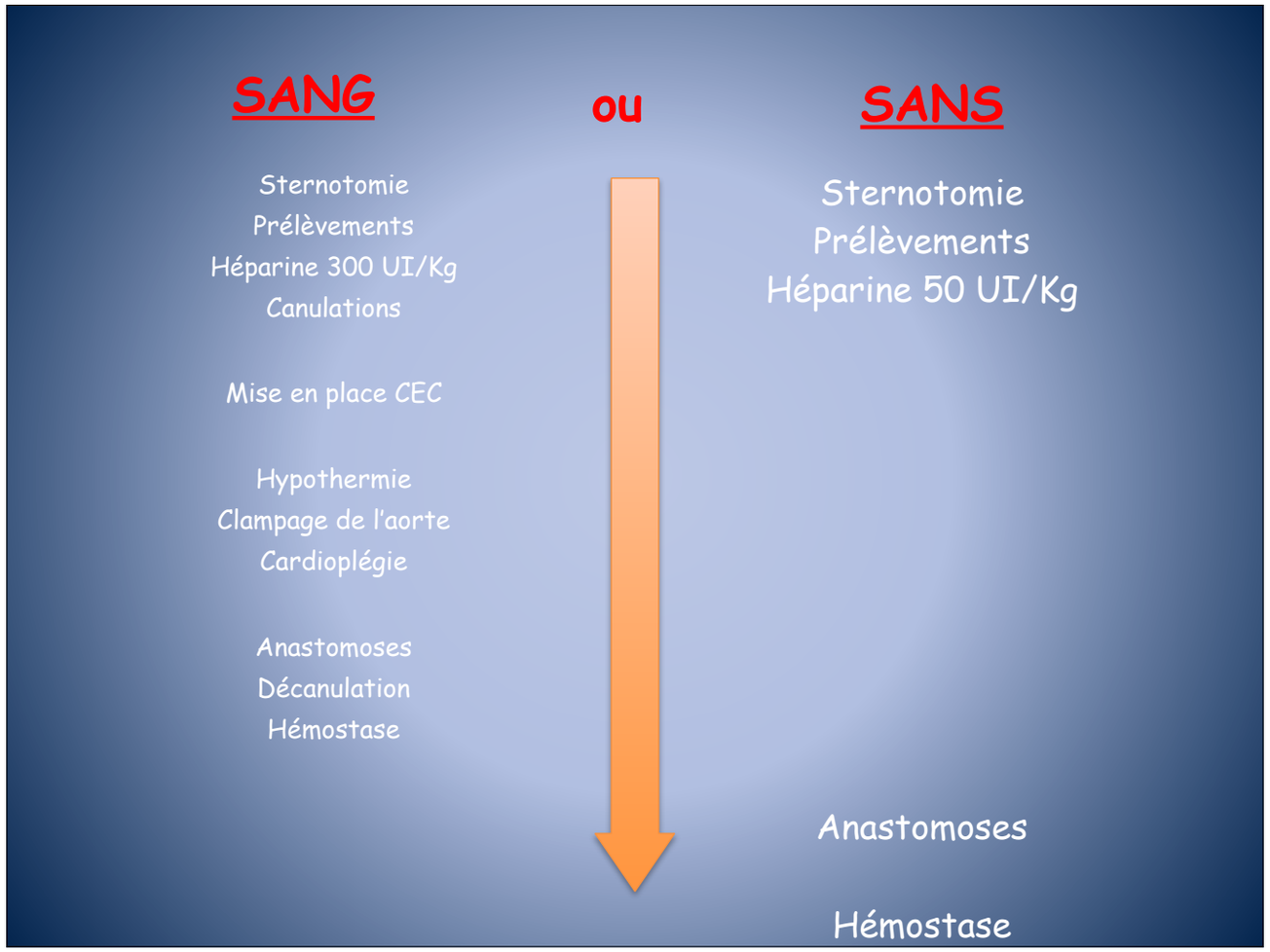

Nous allons maintenant évoquer la différence significative entre le pontage réalisé sous CEC et celui réalisé à cœur battant.

On peux donc d'emblée constater qu'il y a une différence significative entre le pontage réalisé avec CEC et le pontage à cœur battant, puisque la CEC engage des moyens supplémentaires non négligeables, tant d'un point de vue humain que matériel, sans compter sur son incidence sur le patient qui est loin d'être négligeable!
On imagine assez aisément qu'il n'est pas anodin de mettre en place des canules de 22 french de diamètre dans une aorte ou de 33/43 dans une oreillette, avec environ 20000 unités d'héparine.
A noter que même si l'héparine à son antidote, la protamine celle-ci est à manier avec précaution puisque très allergisante!
Enfin, un clampage aortique associé à une Cardioplégie ne sont pas non plus une sine cure, et même si le but est de protéger le muscle cardiaque il n'en demeure pas moins que ce dernier se porterait probablement mieux sans!

Circulation Extra-Corporelle

Comme vous pouvez le constater, la machine ce circulation extra-corporelle ne passe pas inaperçue dans une salle d'opération et on imagine aisément la différence en terme de gestion technique et humaine.
Cette Console classique comporte plusieurs popes à galets, une console centrale et est reliée à un console chargée de régler la température. L'utilisation de la circulation extra corporelle nécessite la présence d'un perfusionniste formé à son utilisation.

Traitement Chirurgical:
Pontage Coronaire

- **2 situations peuvent donc être envisagées**:
  avec ou sans Circulation extra-corporelle.
- **Technique avec CEC**:

- But de la CEC: remplacement du système cardio-pulmonaire par la circulation extra corporelle qui va permettre la propulsion et les échanges gazeux, laissant le champ opératoire immobile et exsangue, afin de faciliter le travail du chirurgien.
- Technique:

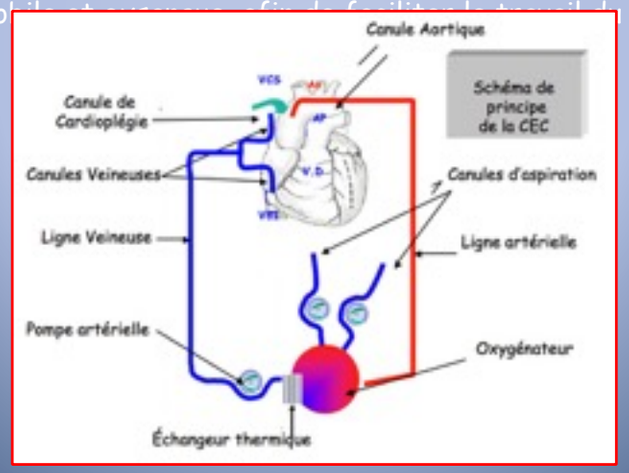

La chirurgie des pontages coronaires peut donc être envisagée de deux manières radicalement différentes à savoir : - avec une circulation extra corporelle,
- à cœur battant.

- **Technique avec CEC:** - mise en place d'une canule atriocave qui va dériver le sang dans un circuit hépariné muni d'un oxygénateur (rôle du poumon), et d'une pompe artérielle (rôle du cœur) débouchant sur un circuit de réinjection mis en place dans l'aorte ascendante.
  - exclusion du cœur par un clampage aortique et préservation de la fonction cardiaque grâce à la cardioplégie qui arrête le cœur, mais surtout le protège!

Il va de soit que la circulation extra corporelle a permis l'essor de la chirurgie cardiaque puisque sans elle on n'aurait pu envisager de réparer des valves, puis de les changer, on aurait pas pu non plus envisager des interventions complexes sur l'aorte ascendante telle que le Bentall ou les interventions sur la crosse.
En ce qui concerne les pontages coronaires là encore la circulation extra corporelle permets de réaliser des anastomoses en micro chirurgie sur un cœur immobile et exsangue, ce qui représente un véritable confort pour le chirurgien!
La circulation extra corporelle a connu un profond essor depuis sa première utilisation par un certain GIBBON dans les années 40-50, et bon nombre de vieux perfusionnistes, « les anciens », pas encore dinosaures témoignent que avant, « c'était pas du gâteau », et bien des accidents ont emmaillé les avancées technologique dans ce domaine. Alors aujourd'hui, même si nous naviguons dans une ère de plus grande sécurité, il n'en demeure pas moins que la CEC est un acte hautement invasif qui expose le patient à des risques importants.

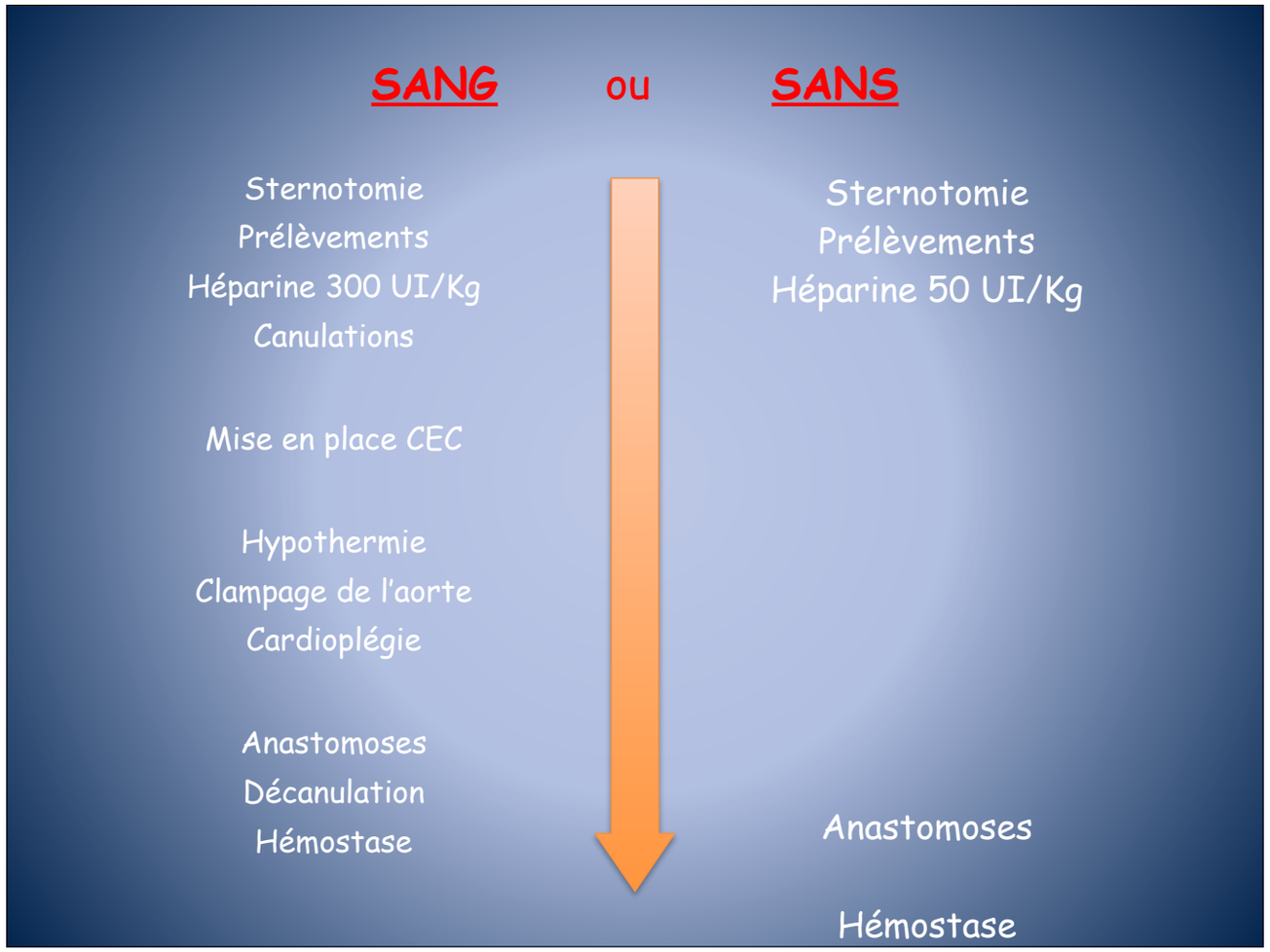

Si l'on regarde une nouvelle fois ce schéma, on voit donc que pour le cœur battant, l'absence de CEC rend l'intervention beaucoup moins lourde d'un point de vue des techniques utilisées, et du personnel éventuellement présent.
Alors, qu'est-ce qui a permis d'envisager de se passer de la CEC?
Vous imaginez bien qu'i a fallu trouver un moyen de pouvoir travailler sur un cœur en fonction, en rendant possible l'accès aux différentes coronaires malades tout en stabilisant le cœur.
On peut dire que le stabilisateur a permis d'envisager cette chirurgie de façon beaucoup plus sereine.

STABILISATEUR

Voici un stabilisateur Octopus®, c'est cet appareillage qui permet d'exposer et de stabiliser la région du cœur au niveau de laquelle on va réaliser les anastomoses, grâce à un système de petites ventouses reliées au vide pour être aspiratives.

Pontage coronaire à cœur battant: Aspect technique

- **PROCÉDURE CHIRURGICALE**:
- Exposition,
- Stabilisation,
- Contrôle vasculaire,
- Pré conditionnement ischémique,
- Shunts.
- **STATÉGIE CHIRURGICALE**:
- Réalisation des anastomoses proximales,
- Revascularisation première de l'IVA (60% de la masse myocardique),
- Revascularisation secondaire réseau coronaire latéral et de la coronaire droite,
- Stabilisation obtenue avec un stabilisateur medtronic OCTOPUS®,

La technique à cœur battant a toujours été envisagée, puisque dans ses débuts, la chirurgie cardiaque ne disposant pas encore de techniques de circulation extra-corporelle fiables envisageait déjà de tenter ce genre techniques pour les pontages.
Aujourd'hui bien que certaines équipes sont bien rodées à ce genre d'intervention, il est à noter que le pontage à cœur battant n'est pas réalisée systématiquement et nous allons voir pourquoi.
Toujours est-il que comme pour tous les pontages la phase de prélèvements est la même, mais la préparation des greffons elle va jusqu'aux anastomoses proximales qui peuvent être réalisées avec de simples clampages qui n'intéresse que les greffons et pas l'aorte en elle même.
La revascularisation est effectuée de manière immédiate et progressive, ce qui est très avantageux pour la circulation coronaire!

La procédure suit pratiquement toujours le même ordre et a pour finalité essentielle de limiter au maximum les temps de clampages des coronaires. On procède donc en réalisant d'abord tous les montages avec les différents vaisseaux prélevés en réalisant notamment les premières anastomoses proximales:
-On réalise par exemple un clampage latéral de l'aorte ascendante, et on réalise l'anastomose proximale d'une ou toute partie de la saphène, ou un segment de l'artère mammaire interne droite.
-On réalise les montages en Y, ou les montages séquentiels, et là encore les anastomoses proximales.
Une fois tous ces montages prêts, la procédure finale des anastomoses distales peut commencer. On va procéder à des revascularisations qui vont suivre pratiquement toujours le même ordre, à savoir d'abord l'IVA, et la circonflexe, puis la diagonale, en utilisant d'abord l'artère mammaire interne gauche, qu'on aura préalablement préparée en greffon pédiculé, ce dernier étant soit anastomosé uniquement avec sa partie distale soit anastomosé en plusieurs endroits et ce de façon progressive sur chacune des coronaires avoisinantes.

Pontage coronaire à cœur battant: Aspect technique

➢ LE STABILISATEUR OCTOPUS®

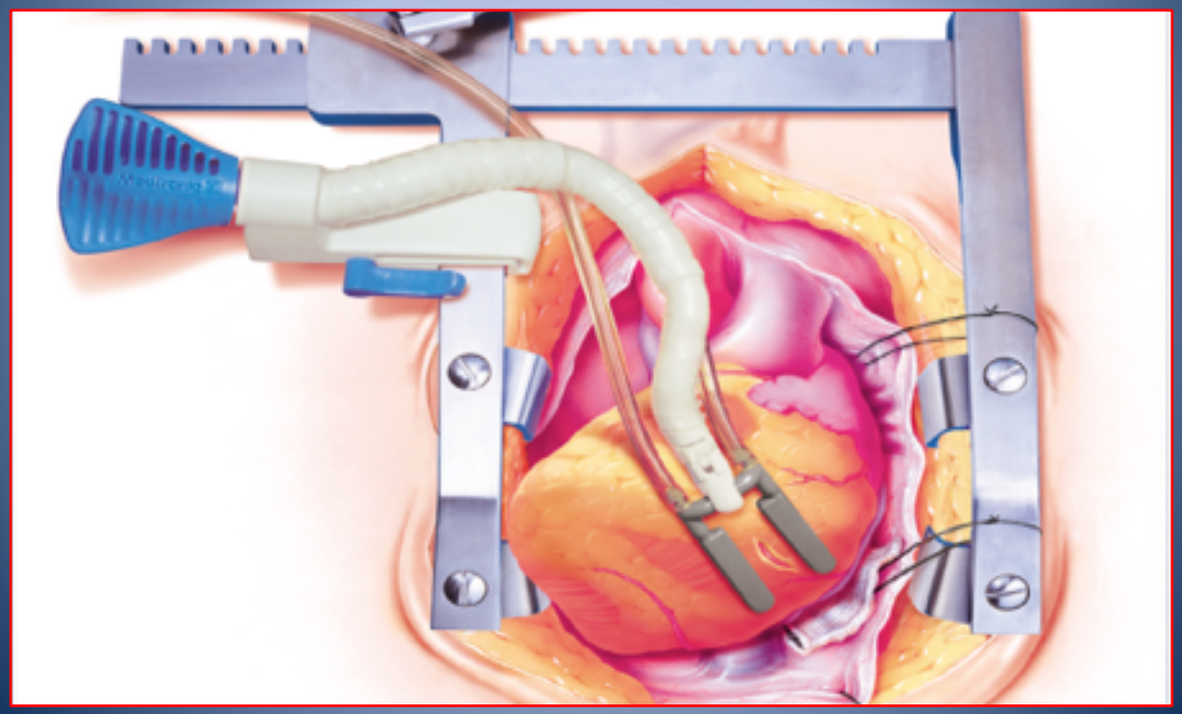

Voici à nouveau l'OCTOPUS®, système de deux rangées de 4 ventouses, relié au vide qui permet d'assurer la stabilité de la zone sur laquelle on va réaliser l'anastomose distale.

On notera qu'à ce système viennent s'ajouter, la luxation du cœur obtenue grâce à la mise en place d'un Tétra dans le fond du péricarde afin de rendre le cœur vertical, et l'adjonction durant l'anastomose d'un petit système de soufflerie montée sur un cathlon 20G, afin de limiter le saignement au niveau de la suture qui est faite avec du 9.0, ce qui est presque invisible à l'œil nu.

Cette « soufflerie » est tout simplement obtenue grâce à une tubulure reliée à l'oxygène d'une part dont l'infirmier anesthésiste règle le débit, et d'autre part à un cathlon 20 G manipulé par l'aide opératoire, quand le chirurgien réalise les anastomoses distales.

Pontage coronaire à cœur battant:
Aspect technique

Description du Film: voici un petit film qui retrace les étapes de la chirurgie des coronaires à cœur battant.

- Tout d'abord la sternotomie avec une scie électrique, nécessite qu'on stoppe momentanément la ventilation mécanique, pour éviter une brèche pleurale, sauf en cas de redux.
- Puis, mise en place d'écarteur spécialement conçus pour le prélèvement des artères mammaires internes. Le prélèvement mammaire interne peut alors commencer, il dure environ 20 minutes par coté, durant lesquelles le chirurgien va libérer la mammaire jusqu'à son insertion sous -Clavière.

En règle générale, la mammaire interne gauche est laissée sur la sous Clavière, par contre la mammaire interne droite est entièrement désolidarisée, et constitue alors un greffon libre qui va servir ensuite en étant par exemple ré anastomosé sur le greffon mammaire interne gauche, le tout réalisant un greffon en T ou Y.

- Le chirurgien met en place le stabilisateur, ce dernier étant relié à une source de vide, ce qui le rend aspiratif au niveau des deux rangée de ventouses, ce qui va stabiliser le cœur et rendre la zone moins mobile en regard de la coronaire choisie pour être anastomosée.
- On voit tout d'abord une anastomose réalisée sur l'IVA, qui est la coronaire la plus facilement accessible d'un point de vue chirurgical, puisqu'elle se situe sur la face antérieure du cœur, et ne nécessite donc pas de luxation de ce dernier. Comme vous pouvez le voir, un petit clamp appelé bulldog est placé en aval de la zone pontée et réalise un clampage qui va durer 5 à 7 minutes, le temps nécessaire pour faire l'anastomose distale entre la mammaire interne gauche et l'IVA. C'est durant cette phase que l'on peut voir apparaître de troubles du rythme, principalement des ESV qui peuvent témoigner d'une mauvaise tolérance au clampage. Nous verrons cela plus en détail toute à l'heure.
- Lorsque le chirurgien le peux, il réalise une deuxième anastomose sur l'IVA comme on peut le voir ici, ce pontage étant appelé séquentiel. Cela est très avantageux pour un malade qui voit alors sa perfusion améliorée au niveau des artères septales, qui sont très importantes (elles naissent dans l'épaisseur du myocarde et sont des branches de l'IVA).
- Puis les anastomoses latérales sont réalisées. Pour ce faire, le chirurgien va devoir luxer le cœur et le surélever dans une position qui pour l'heure n'est disons plus très anatomiquement physiologique. Pour ce faire le chirurgien exerce une traction du péricarde, et ajoute un tétra dans le fond du péricarde, ce qui va permettre de mettre le cœur à la verticale; l'Octopus® permet également de maintenir le cœur dans cette position tout en stabilisant la zone ou va être effectuée l'anastomose, à savoir la Marginale, puis ensuite l'IVP ou la RVP.
- On attendra un certain temps durant lequel le cœur va s'adapter à ces nouvelles contraintes hémodynamiques, et la PA va se stabiliser.

STRATÉGIE ANESTHÉSIQUE

- Prophylaxie de l'ischémie, protection myocardique maximale.
- Contrôle hémodynamique.
- Anticoagulation.
- Homéostasie thermique.
- Extubation précoce: notion de « fast track cardiac management »

Voici les axes sur lesquels va s'articuler la prise en charge anesthésique, comme nous venons de le voir cette intervention n'est possible que si le coté chirurgical et le coté anesthésique collaborent étroitement dans le même axe dont l'essentiel est d'assurer une stabilité hémodynamique optimale durant la phase de clampages proprement dite cette phase ne réalisant en fait qu'une assez petite partie de l'intervention.

On assure donc à tous les moments un contrôle certain sur l'hémodynamique, bien qu'il faille rester raisonnable et ne pas être trop interventionniste en considérant que le corps humain, cette magnifique machine est capable de s'adapter à des situations changeantes! Le contrôle hémodynamique est donc axé sur le remplissage qui doit si nécessaire être conséquent lors de la phase de réalisation des anastomoses distales, et sur la surveillance constante du cœur et des différents paramètres hémodynamiques.

On aura toujours en ligne de mire le fait que le patient en potentiellement extubable dans les deux à quatre heures qui suivent l'intervention, et on veillera donc à assurer un réchauffement adéquat durant toute l'intervention, en administrant un protocole d'anesthésie qui tient compte de cela.

Pour ce qui est de l'anticoagulation, on administre un bolus de 150 UI/Kg d'héparine, soit deux fois moins que pour une CEC, dès la fin du prélèvement mammaire, et on contrôle l'ACT cinq minutes plus tard, ce dernier devant se situer aux alentours de 150-200 secondes. L'héparine sera antagonisée par de la protamine en fin d'intervention dès que la dernière anastomose est terminée, en l'absence de saignement évident.

STRATÉGIE ANESTHÉSIQUE

- **Conditionnement Anesthésique et Monitorage:**

- **Monitorage standard cardio chir**:

-ECG 5 branches.
rt radiale droite ou gauche.
po2.
ETCO2/MAC Sévo (F°expi/F°Inspi).
rofondeur anesthésie: BIS.
empérature.
iurèse horaire.
wan-Ganz: PAP, PCP.

Le conditionnement dure généralement une trentaine de minutes durant lesquelles le patient est scopé (ECG, PNI et spo2), endormi, intubé et conditionné d'un point de vue hémodynamique avec la pose d'une artère sanglante radiale et d'une Swan-Ganz montée sur un désilet.
La pose d'une sonde urinaire va de soit, ainsi que le monitorage de la température. La mesure continue du CO2 expiré, des gaz anesthésiques, et du bis compètent le monitorage.
Deux voies veineuses 16G sont également indispensables pour le remplissage.
On veillera également à mettre en place les dispositifs de réchauffement du patient et de solutés en route.
On prélève un gaz du sang avant l'incision, afin de régler les paramètres ventilatoires, et pour avoir connaissance de l'hématocrite du patient, afin de se préparer à une éventuelle transfusion. On prend prends également connaissance de la kaliémie afin de faire des corrections éventuelles.
On vérifie les éléments du dossiers tels que les examens complémentaires, comme l'échographie (fraction d'éjection), la carte de groupe à jour (2 déterminations + RAI), les résultats de la coronarographie.
La consultation d'anesthésie permet bien entendu de connaître les différents antécédents du patient, l'histoire de la maladie, les critères morphologiques, l'évaluation d'une éventuelle intubation difficile.

STRATÉGIE ANESTHÉSIQUE

- **Protocole Anesthésique**: utilisation de produits à cinétique rapide, relativement rapidement réversibles.

- **Induction**: -Midazolam: 0,03-0,06 mg/Kg.
  -Etomidate®: 0,2 mg/Kg.
  -Sufentanil®: 1-2 ug/Kg- Kétamine®: 0,4 mg/Kg.
  -Atracurium: 0,5 mg/Kg.

- **Entretien**: -Midazolam: 0,01-0,03 mg/Kg/h PSE.
  -Sufenta: 1-2 µg/Kg/h PSE.
  -Sévoflurane: 1-1,5 CAM.

- Utilisation du propofol à proscrire, trop vasodilatateur!

- Prévision réveil rapide: antalgiques en fin d 'intervention: paracétamol, néfopam, tramadol.

A noter que le midazolam lorsqu'il est administré à ces doses, bien qu'il s'accumule dans l'organisme n'exclue pas un réveil assez rapide, ici bien sur on envisage pas un retour à domicile le soir par ses propres moyens, avec ses drains sous le bras! Je plaisante bien sur!

On pourrais envisager du remifentanil, mais cela n'est pas trop dans notre politique, nous préférons une analgésie puissante étant donnée le type de chirurgie avec une sternotomie et quatre drains dont deux pleuraux, ce qui n'est pas rien.

Pour diminuer les risques d'hyperalgie post-opératoire inhérents à l'utilisation de fortes doses de sufentanil et l'administration concomitante de morphine en post opératoire, on ajoute un peu de kétamine à des doses analgésiques, lors de l'induction.

Comme pour toute chirurgie, l'induction vise avant toute chose à permettre d'intuber le patient dans de bonnes conditions, et dans le cas de cette chirurgie doit permettre une chirurgie potentiellement douloureuse de quatre à cinq heures environ, ce qui explique l'utilisation de ces produits d'anesthésie.

On notera que l'incision et surtout la sternotomie est particulièrement réflexogène et nécessite donc d'adapter les doses à ce moment précis, la suite étant un peu moins douloureuse. On n'hésitera pas à renouveler une injection d'atracurium avant la sternotomie, et on veillera à faire une apnée au moment de la sternotomie sauf si le patient est un redux.

Cette chirurgie est assez intéressante d'un point de vue anesthésique car elle suit des temps différents qui nécessitent d'adapter constamment le niveau d'anesthésie et de remplissage afin de préserver au mieux l'hémodynamique du patient. On doit sans cesse regarder ce qu'il se passe au niveau du champs opératoire et la relation chirurgien-anesthésiste prend toute sa dimension!

STRATÉGIE ANESTHÉSIQUE

➢ **Conditionnement spécifique**:

-Utilisation du Trendelenburg.

- Voies de remplissage: 2VVp 16 G, 1 VVC (Désilet),

- voie blanche Swann Ganz pour drogues vasoactives.

-Réchauffement patient, solutés et salle d'opération.

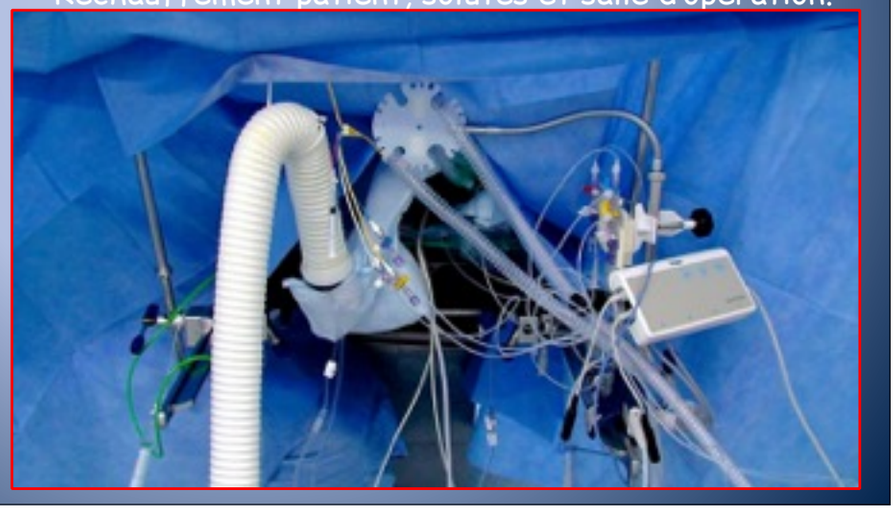

On peut voir sur cette photo que le patient est réchauffé au niveau de la tête par une petite couverture chauffante reliée à un Bair-huger®, ce dernier servant également à réchauffer la tubulure de la perfusion.

On peux également voir les têtes de pression de la Swann-Ganz, cette dernière renseignant sur la PAP, et permettant éventuellement l'administration de thérapeutiques: injections IVD sur la voie bleue qui arrive dans l'oreillette droite, administration possible de drogues vaso-actives en IVSE sur la voie blanche. On injecte rien sur la voie jaune.

Le Cell Saver ® est installé de la façon suivante: le réservoir de recueil est monté et relié à l'aspiration chirurgicale. Par contre, on ne monte pas le kit de lavage, ce dernier ne servant qu'au cas où on recueillerait plus de 350 ml de sang durant l'intervention, ce qui n'arrive pas toujours et permets donc une économie non négligeable.

En pratique …

Comme nous avons pu le voir toute à l'heure, la phase la plus délicate de l'intervention se situe durant les anastomoses distales. Ce temps dure environ 15 à 30 minutes suivant le nombre de pontage réalisés en sachant que pour chaque anastomose la coronaire concernée est clampée environ 5 à 8 min, 10 tout au plus.
Il y a d'une part ces clampages itératifs et d'autre part le positionnement du cœur qui va également influer sur l'hémodynamique du patient. Alors qu'une anastomose sur l'IVA ne nécessite pas de luxer le cœur, il n'en est pas du tout de même pour une anastomose sur l'IVP!

: la visualisation directe du cœur permet d'estimer de façon correcte le remplissage, et on adaptera donc celui-ci tout au long de l'intervention, en surveillant étroitement la diurèse, et en n'hésitant pas à faire un gaz du sang en fin d'intervention pour connaître l'hématocrite et l'hémoglobine. On n'hésite pas à faire une commande de culots globulaires pour des valeurs inférieures à 30% en début d'intervention, sachant qu'on passe généralement 1000 à 1500 ml de Ringer Lactate® et d'Hydroxy-Méthyl-Amidon, concernant ce dernier je ne m'étendrai pas sur le débat actuel concernant l'utilisation du Voluven®.
La visualisation directe du cœur ne dispense bien entendu pas de rapporter l'estimation que l'on peut avoir du remplissage de ce dernier avec les autres paramètres tels que la PA, la PAP/PVC, les variations de ces paramètres en fonction de l'installation du malade notamment la mise en Trendelenburg.
Enfin, on pensera aux apports de base et compensation des pertes directement liées liées à la chirurgie à thorax ouvert, de l'ordre de 10 ml/Kg.

D'une manière générale, il faut toujours attendre un certain temps pour laisser le cœur s'adapter à ses nouvelles conditions de pré charge et de post charge lorsqu'il est luxé, ou lors de la mise en place du tétra au font du péricarde: se précipiter sur le calcium éphédrine pourra avoir des effets non souhaités par le chirurgien: une tachycardie sera plus mal vécue par ce dernier que le patient lui même, je vous l'assure!

En pratique …

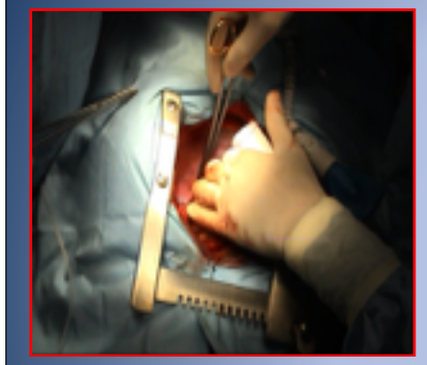
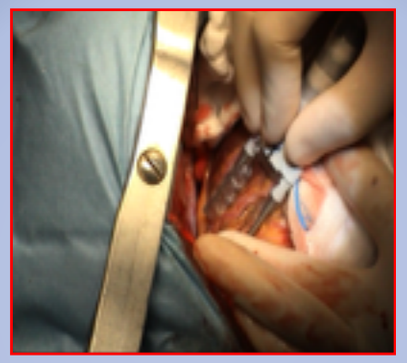
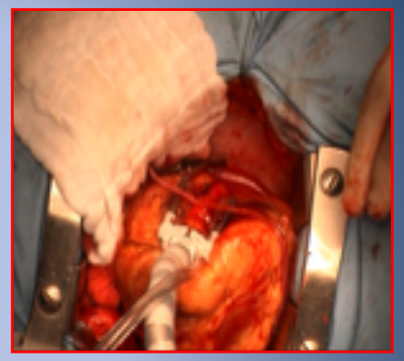

1. Diminution importante du retour veineux et altérations géométriques ventriculaires et valvulaires ⇒ CHUTE DU DÉBIT CARDIAQUE

Comme nous avons pu le voir toute à l'heure, la phase la plus délicate de l'intervention se situe durant les anastomoses distales. Ce temps dure environ 15 à 30 minutes suivant le nombre de pontage réalisés en sachant que pour chaque anastomose la coronaire concernée est clampée environ 5 à 8 min, 10 tout au plus.
Il y a d'une part ces clampages itératifs et d'autre part le positionnement du cœur qui va également influer sur l'hémodynamique du patient. Alors qu'une anastomose sur l'IVA ne nécessite pas de luxer le cœur, il n'en est pas du tout de même pour une anastomose sur l'IVP!

: la visualisation directe du cœur permet d'estimer de façon correcte le remplissage, et on adaptera donc celui-ci tout au long de l'intervention, en surveillant étroitement la diurèse, et en n'hésitant pas à faire un gaz du sang en fin d'intervention pour connaître l'hématocrite et l'hémoglobine. On n'hésite pas à faire une commande de culots globulaires pour des valeurs inférieures à 30% en début d'intervention, sachant qu'on passe généralement 1000 à 1500 ml de Ringer Lactate® et d'Hydroxy-Méthyl-Amidon, concernant ce dernier je ne m'étendrai pas sur le débat actuel concernant l'utilisation du Voluven®.
La visualisation directe du cœur ne dispense bien entendu pas de rapporter l'estimation que l'on peut avoir du remplissage de ce dernier avec les autres paramètres tels que la PA, la PAP/PVC, les variations de ces paramètres en fonction de l'installation du malade notamment la mise en Trendelenburg.
Enfin, on pensera aux apports de base et compensation des pertes directement liées liées à la chirurgie à thorax ouvert, de l'ordre de 10 ml/Kg.

D'une manière générale, il faut toujours attendre un certain temps pour laisser le cœur s'adapter à ses nouvelles conditions de pré charge et de post charge lorsqu'il est luxé, ou lors de la mise en place du tétra au font du péricarde: se précipiter sur le calcium éphédrine pourra avoir des effets non souhaités par le chirurgien: une tachycardie sera plus mal vécue par ce dernier que le patient lui même, je vous l'assure!

Le CO2 expiré va nous renseigner sur la chute du débit cardiaque secondaire à la baisse du retour veineux, ce qui peut arriver lorsqu'on luxe et manipule le cœur: un remplissage adapté peut permettre de rétablir un retour veineux correct, et l'adjonction d'un mélange de calcium-éphédrine va rétablir une pression correcte.

On peux avoir recours à la néosynéphrine lorsque le patient est particulièrement sensible à l' effet Chronotrope de l'éphédrine.

Ce graphe représentant un historique des variations de l'ETCO2, on peut de façon rétrospective observer les effets que peuvent parfois avoir les manipulations sur le cœur, notamment lors de sa luxation. Ici on peut voir sur la courbe de l'ETCO2, que cette dernière baisse de façon brutale à plusieurs reprises, ce qui coïncide avec les manipulations sur le cœur, notamment sa luxation: à chaque fois le retour veineux baisse ce qui entraîne secondairement une baisse du débit cardiaque, mais celle-ci ne dure pas. Il y a un phénomène d'adaptation du cœur à ces nouvelles conditions de pré et post-charge.

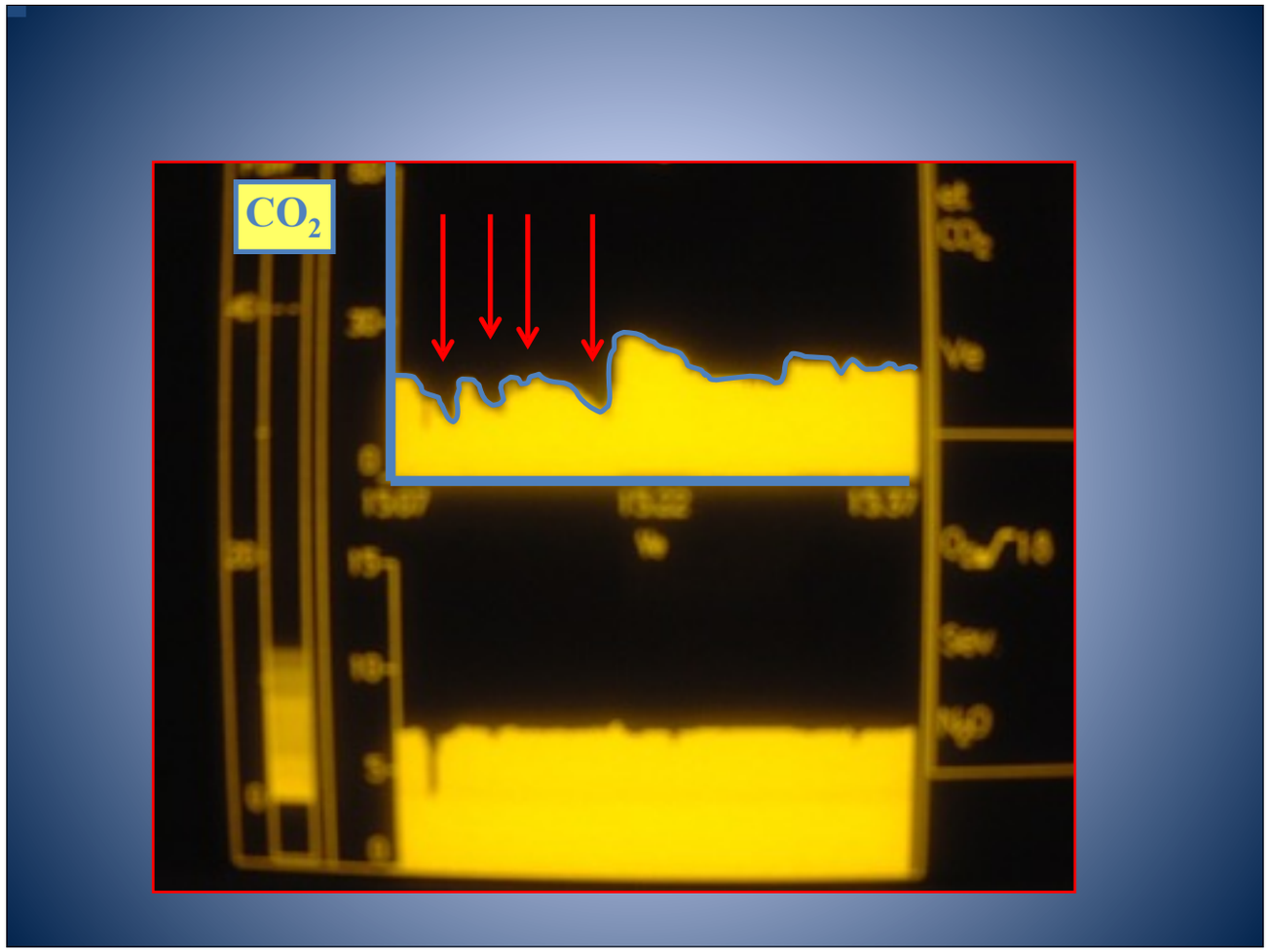

Le CO2 expiré va nous renseigner sur la chute du débit cardiaque secondaire à la baisse du retour veineux, ce qui peut arriver lorsqu'on luxe et manipule le cœur: un remplissage adapté peut permettre de rétablir un retour veineux correct, et l'adjonction d'un mélange de calcium-éphédrine va rétablir une pression correcte.

On peux avoir recours à la néosynéphrine lorsque le patient est particulièrement sensible à l' effet Chronotrope de l'éphédrine.

Ce graphe représentant un historique des variations de l'ETCO2, on peut de façon rétrospective observer les effets que peuvent parfois avoir les manipulations sur le cœur, notamment lors de sa luxation. Ici on peut voir sur la courbe de l'ETCO2, que cette dernière baisse de façon brutale à plusieurs reprises, ce qui coïncide avec les manipulations sur le cœur, notamment sa luxation: à chaque fois le retour veineux baisse ce qui entraîne secondairement une baisse du débit cardiaque, mais celle-ci ne dure pas. Il y a un phénomène d'adaptation du cœur à ces nouvelles conditions de pré et post-charge.

En pratique …

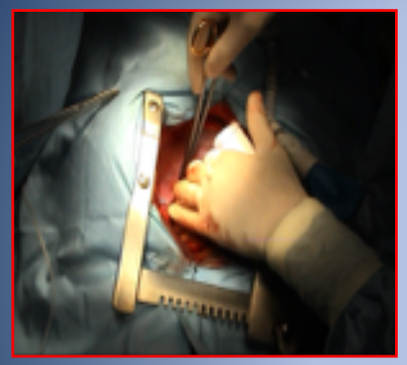
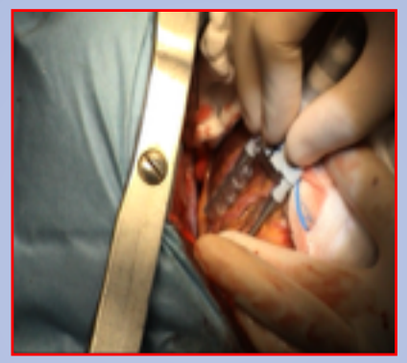
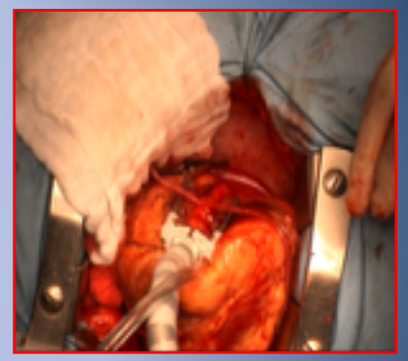

Les variations du retour veineux et du débit cardiaque vont avoir un effet sur la perfusion coronaire, en dehors des clampages itératifs, et il va falloir être particulièrement vigilent à la survenue d'ischémie. Mais comment détecter celle-ci puisque le cœur est par moment luxé et sorti de son emplacement initial ce qui provoque un micro voltage sur l'ECG qui n'est plus interprétable pour détecter une souffrance de type ischémique.

On va donc se fier à d'autres indicateurs, tels que:

La variations de la PAP,

Les troubles du rythme tels que ESV, TV…

La chute prolongée de la PA malgré le remplissage et l'administration de drogues vaso- actives.

En pratique …

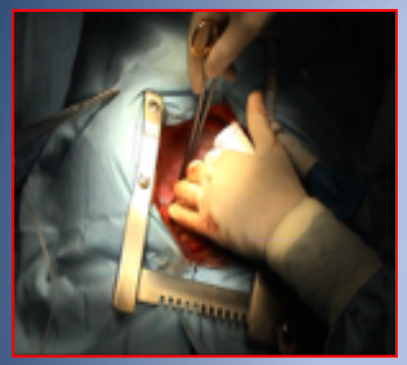
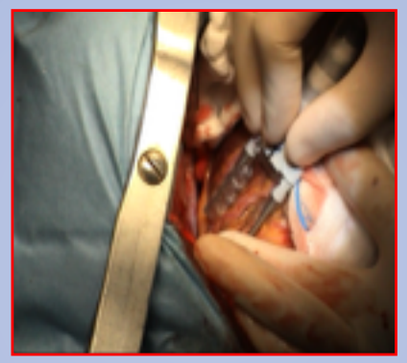
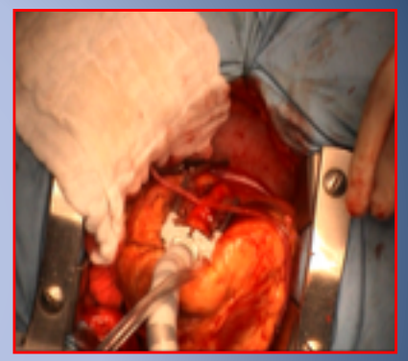

2. Perturbations imprévisibles de la perfusion coronaire liées aux manipulations et aux fluctuations de la pression artérielle.

Les variations du retour veineux et du débit cardiaque vont avoir un effet sur la perfusion coronaire, en dehors des clampages itératifs, et il va falloir être particulièrement vigilent à la survenue d'ischémie. Mais comment détecter celle-ci puisque le cœur est par moment luxé et sorti de son emplacement initial ce qui provoque un micro voltage sur l'ECG qui n'est plus interprétable pour détecter une souffrance de type ischémique.

On va donc se fier à d'autres indicateurs, tels que:

La variations de la PAP,

Les troubles du rythme tels que ESV, TV…

La chute prolongée de la PA malgré le remplissage et l'administration de drogues vaso- actives.

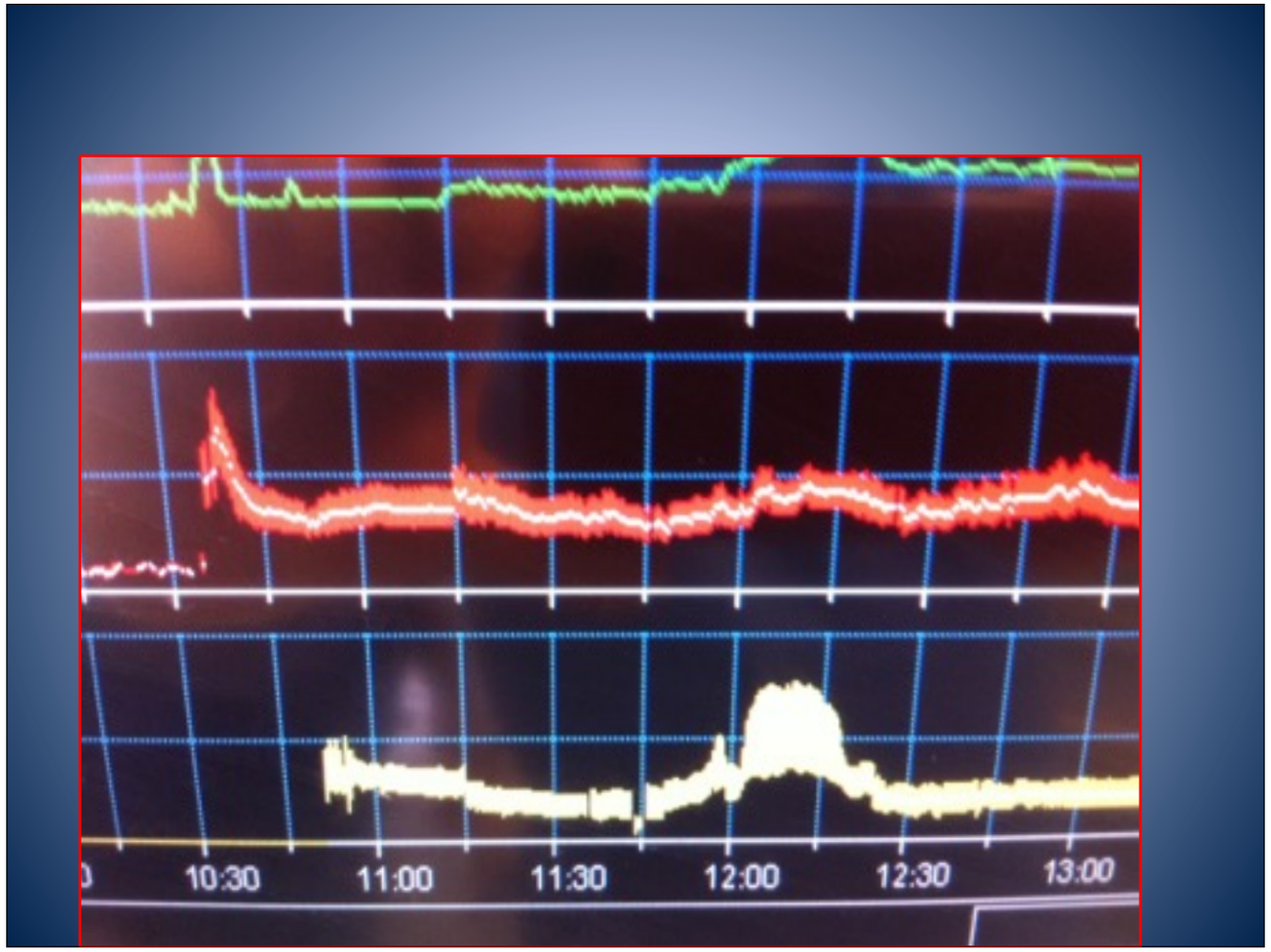

<u>Un indicateur précieux de l'ischémie myocardique est la variation de la PAP</u>:

En cas de baisse importante de retour veineux lié à la luxation du cœur et de baisse concomitante du débit cardiaque, un coronarien peut mal tolérer ces phénomènes ce qui peut entraîner une dysfonction du ventricule gauche qui devient alors peu compliant, ce qui est responsable d'une élévation plus ou moins transitoire de la PAP.

Comme vous pouvez le voir sur cette photo, le graphique vert représente la FC, le Rouge la PA et le jaune la PAP: et bien cette dernière est très augmentée lors de la phase de réalisation des anastomoses distales, et témoigne dans ce cas de l'ischémie myocardique secondaire aux différentes manipulations sur le cœur et les coronaires.

En pratique …

En plus des variations de perfusion coronaire dues aux manipulations, il y a les clampages proprement dits.
On chronomètre chaque clampage, généralement ils durent de 5 à 10 min.
On reste particulièrement vigilent à la survenue de troubles du rythme, notamment lors de l'anastomose sur l'IVA qui rappelons le perfuse 60% de la masse myocardique, bien qu'il y ai des différences notables entre individus, certains ayant un réseau gauche ou droit prédominent.

En pratique …

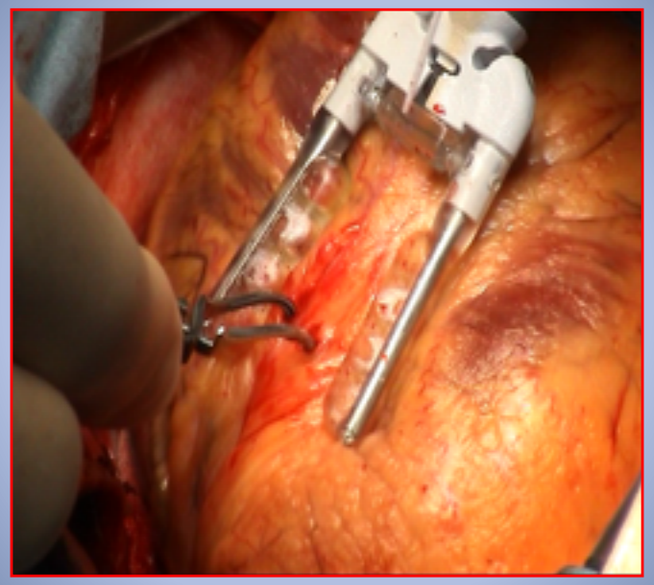

3. Ischémies localisées et séquentielles durant la réalisation des anastomoses distales

En plus des variations de perfusion coronaire dues aux manipulations, il y a les clampages proprement dits.
On chronomètre chaque clampage, généralement ils durent de 5 à 10 min.
On reste particulièrement vigilent à la survenue de troubles du rythme, notamment lors de l'anastomose sur l'IVA qui rappelons le perfuse 60% de la masse myocardique, bien qu'il y ai des différences notables entre individus, certains ayant un réseau gauche ou droit prédominent.

STRATÉGIE ANESTHÉSIQUE

- **Utilisation du Sévoflurane:** halogéné de choix grâce à l'effet bolus.

- **Pharmacodynamie de l'effet bolus:**
  - -Un effet rapide et constant.
  - -Une réversibilité constante et indépendante de la durée d'administration.
  - - Stabilité hémodynamique.
  - - Absence d'effet secondaire lié à de fortes concentrations.

- **Pré-conditionnement ischémique.**

- **Avantages de son utilisation en AIOC**:
  ZEUS®.

Face à ces problèmes spécifiques on a donc quelques moyens à notre disposition.
Tout d'abord, l'utilisation du sévoflurane

Le sévoflurane a plusieurs avantages: tout d'abord sa voie d'administration et sa pharmacodynamie en font un agent de choix par ses effets rapides et constants, le fait qu'il ai peu d'effets secondaires même à de fortes concentrations, ces derniers étant de toute façon rapidement réversibles dès l'arrêt de l'administration. Son utilisation avec le Zeus® permet de le manier avec un objectif de concentration, très rapidement atteint par la machine qui calcule de façon permanente la concentration nécessaire pour obtenir un concentration alvéolaire constante, et ce avec une économie de gaz très importante puisqu'on se situe à des débits de gaz frais infimes!

En ce qui concerne le pré conditionnement ischémique, il a été démontré chez l'animal que le sévoflurane fait partie des substances capables de déclencher une cascade de transductions intracellulaires qui aboutit à un effecteur qui assure une protection contre les effets de l' ischémie. Je n'entrerai pas dans des explications compliquées que je ne comprendrais pas moi-même, mais il semble que son administration avant et après les phases de clampage et dé clampage permette de diminuer les effets délétères du clampage en l'occurrence de l'ischémie.

Ici on parle de pré conditionnement ischémique comme un mécanisme qui contribue à la protection contre les lésions dues à l' ischémie et à la reperfusion. Le terme « préconditionnement » désigne un prétraitement au moyen d'un stress ou d'un stimulus potentiellement nuisible qui augmente la tolérance cellulaire à l' égard des stress ou des stimuli ultérieurs.

STRATÉGIE ANESTHÉSIQUE

- **Maîtrise du rythme cardiaque:**

STRATÉGIE ANESTHÉSIQUE

- **Maîtrise du rythme cardiaque:**

- **Des troubles du rythme variés (ESSV, FA, ESV, TV, FV, …) apparaîtront souvent, secondairement à :**

  - Manipulations chirurgicales
  - Ischémie myocardique
  - Perturbations ioniques
  - Air du greffon

- **Traitement :**

  - Magnésium 1-2 g
  - Xylocaïne 1 mg/kg, éventuellement répété
  - Choc électrique interne

STRATÉGIE ANESTHÉSIQUE

- **Maintien Normothermie**: principal problème
  doit permettre d'envisager un réveil et une extubation rapides.

- Couvertures chauffantes:
- matelas chauffant et Bair Hugger de tête.
- Système réchauffement tubulures solutés.
- Température de la salle, si possible!

- Lorsque le patient est en angor instable, lorsque la FEVG est basse ou dans un contexte d'urgence, les drogues inotropes ou la pose d'un ballon de contre-pulsion intra-aortique (BCPIA) peuvent être envisagés

On notera que la chirurgie cardiaque comme toute chirurgie avec une ouverture large expose le corps à une déperdition importante de chaleur, ce qui est d'autant plus délétère dans le cas où on envisagerait un réveil précoce.

De plus alors que l'utilisation de la CEC rend le réchauffement du patient aisé, son absence rend le problème de l'hypothermie plus délicat et l'on va donc tenter par tous les moyens possibles de maintenir la température corporelle au dessus de 35°5 durant toute l'intervention jusqu'à envisager un retour à plus de 36° en fin d'intervention, sinon le réveil n'est plus envisageable.

En dehors de la température de la salle, on utilise le Bair Huger avec deux couvertures chauffantes, une en dessous du corps entier, l'autre au niveau de la tête; on y adjoint un système de tubulure en serpentin qui est spécialement adapté pour être installé à l'intérieur du tube de sortie du souffle chaud qui réchauffe la perfusion administrée.

Ainsi, si l'intervention s'est bien passée, et si le patient est hémodynamiquement stable et ne présente pas de saignement, on envisage son réveil et extubation dans les quatre heures qui suivent le geste.

« LA CONVERSION »

- **LE STAND- BY CEC:**
- Dans tous les cas, un circuit de CEC est monté, prêt à être débullé en cas de besoin.
- Si le patient tolère mal les manipulations, ou en cas de difficultés d'ordre technique, la conversion peut être nécessaire
- Son utilisation est assez peu courante, < 1 % des cas environ.
- En cas d'utilisation, elle ne sert que d'assistance

Il arrive assez rarement que l'on soit obligé d'instituer la CEC, mais lorsque cela s 'avère nécessaire, c'est dans un contexte assez urgent ou il faut aller vite tout en ne faisant pas n'importe quoi, ce dispositif nécessitant une rigueur extrême.
Dans tous les cas et quoiqu'il arrive, on aura préparé une CEC avant l'intervention, il n'est pas utile de la débuller, cette étape pouvant être rapidement réalisée dans l'urgence.
En cas d'utilisation la CEC ne sert qu'en assistance c'est à dire que les pontages sont quand même réalisés sur cœur battant, ce dernier étant simplement assisté durant le geste.
Il n'y donc pas lieu d'envisager de clampage aortique ni de cardioplégie, par contre on veillera bien à faire suffisamment d'héparine! Les doses habituelles sont de 300 UI/KG soit 21000 pour un patient de 70 Kg.
Un contrôle d'ACT permets alors de savoir si le patient est correctement hépariné avant d'être canulé (ACT≥350 sec).

Pontage coronaire à cœur battant: Conclusions

Les études montrent que le pontage coronaire à cœur battant :

- ↘ utilisation produits sanguins et transfusion,
- ↘ Héparine et saignement,
- ↘ durée d'hospitalisation,
- ↘ temps de réanimation,
- ↘ morbidité,
- ↗ retour activité,
- ↘ pics CPK, Myoglobine et Troponine,
- ↘ complications neurologiques et rénales.

Mais la technique reste encore aujourd'hui très opérateur dépendante, son succès dépend de l'entraînement de l'opérateur et de l'implication de toute l'équipe chirurgicale et anesthésique!

Toutes ces conclusions viennent notamment d'une étude parue en 2001, dans le journal d'expression de la société française de cardiologie, comparant sur trois ans 2 groupes d'environ 300 patients chacun. Cette étude a été réalisée à l'hôpital européen de Paris, La Roseraie, situé à Aubervilliers, le chirurgien principal étant le Dr ROMANO, et l'équipe d'anesthésie étant dirigée par le Dr LEHUEROU.

Le premier groupe concernant des patients pontés sous CEC, et l'autre groupe sans CEC.

Pour conclure, Francis BACON a dit « on commande à la nature en lui obéissant », cette citation souvent évoquée par un de mes professeurs d'anatomie et physiologie lorsque j'étais encore étudiant prend selon moi toute sa valeur dans ce type d'intervention qui essaie de préserver la fonction primordiale du cœur humain, celle de battre en chaque instant de la naissance à la mort, quoiqu'il arrive!