

Les blocs alternatifs pour la chirurgie de l'épaule et du genou

Sébastien Bloc^{1,*}, Eric Albrecht², Luc Mercadal¹, Claude Ecoffey³

¹Hôpital Privé Claude Galien, 20 route de Boussy, 91480 Quincy-sous-Sénart

² Centre Hospitalier Universitaire Vaudois et Université de Lausanne – 1011 Lausanne, Suisse

³CHU Pontchaillou, 2 Rue Henri Le Guilloux, 35033 Rennes Cedex 9

*Auteur correspondant : Sébastien Bloc (agsb@mac.com)

INTRODUCTION

Les chirurgies articulaire et ligamentaire de l'épaule et du genou nécessitent une analgésie de qualité afin de procurer aux patients un confort postopératoire maximal ainsi qu'une réhabilitation précoce et efficace [1-3]. Dans ce contexte, l'anesthésie locorégionale par la qualité de l'analgésie qu'elle procure répond totalement à ce double impératif. L'avènement de l'échographie en anesthésie locorégionale périphérique (ALRp) a permis d'envisager de nouveaux blocs plus spécifiques, comme les blocs du nerf suprascapulaire, du nerf axillaire, le bloc du canal des adducteurs.

Face aux incontournables blocs de référence pour ces chirurgies (blocs interscalénique et fémoral), quels sont les bénéfices de ces nouveaux blocs ? Qualité de l'analgésie, précocité de la réhabilitation. Faut-il les considérer comme des blocs de première intention ou des blocs alternatifs ?

L'objectif de cette revue est de décrire et préciser la place de ces nouveaux blocs échoguidés pour la chirurgie de l'épaule et du genou.

BLOCS ALTERNATIFS POUR LA CHIRURGIE DE L'ÉPAULE

1- Anatomie (Figure 1)

Le contrôle efficace de la douleur après chirurgie articulaire nécessite de bloquer l'innervation de l'articulation (capsule et surfaces articulaires), mais aussi du périoste, des ligaments et des muscles.

L'innervation sensitive et motrice de l'épaule dépend du plexus brachial à l'exception de la région cutanée céphalique innervée par le plexus cervical superficiel. Parmi les branches terminales du plexus brachial, les nerfs suprascapulaires et axillaire participent majoritairement à son innervation (4,5).

Le nerf suprascapulaire provient de la face postérieure du tronc supérieur du plexus brachial. Il chemine sous les muscles trapèze et omo-hyoïdien jusqu'à la fosse supra-épineuse via l'incisure scapulaire, sous le ligament transverse supérieur de la scapula. L'artère et la veine suprascapulaires passent au-dessus de ce ligament. Le nerf abandonne une branche pour le muscle supra-épineux puis chemine en direction de la pointe de l'omoplate avant d'innover le muscle infra-épineux. Le nerf suprascapulaire innerve également l'articulation acromio-claviculaire, la partie postérieure de la capsule articulaire de l'épaule, ainsi que les ligaments coraco-acromial et coraco-claviculaire. Le nerf suprascapulaire participe ainsi à 70% de l'innervation de l'articulation de l'épaule (6).

Le nerf axillaire est une des branches terminales du faisceau postérieur du plexus brachial. Il se forme au niveau du bord latéral du muscle subscapulaire, puis chemine derrière l'articulation de l'épaule, en direction de la tête de l'humérus, à proximité de l'artère circonflexe postérieure. Il innerve les muscles deltoïde, petit rond et long chef du triceps brachial, l'articulation de l'épaule, ainsi que la peau au niveau de la partie supérieure du bras.

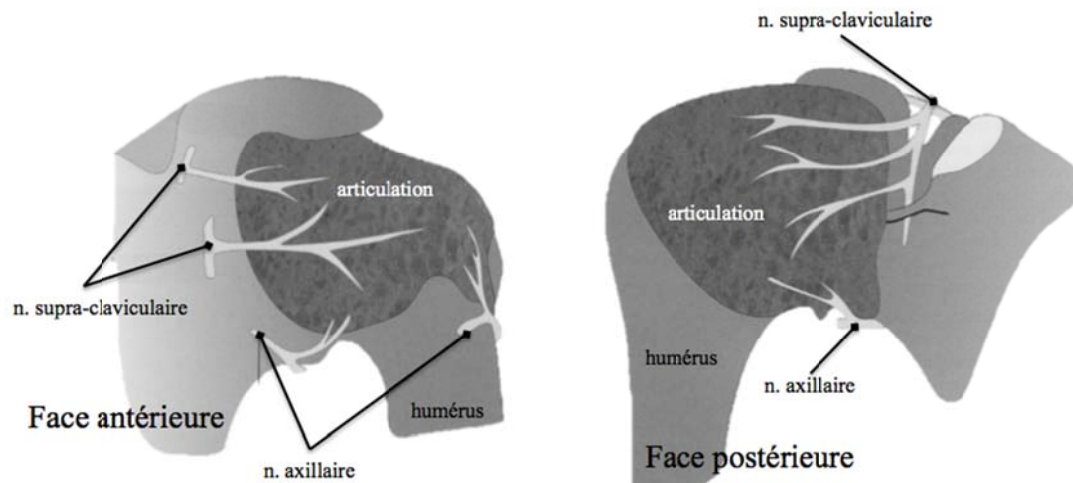


Figure 1. - Innervation de l'épaule. Modifié d'après Hadzic A (7)

2- Bloc du nerf suprascapulaire combiné à un bloc du nerf axillaire

Le bloc spécifique des nerfs axillaire et suprascapulaire est une alternative intéressante au bloc interscalénique pour l'analgésie de l'épaule. Il n'est en revanche pas indiqué pour la chirurgie de l'épaule sous ALRp seule, son extension à l'ensemble de l'épaule n'étant pas suffisante.

Techniques et approches

L'échographie offre un nouvel essor à cette procédure dont la pratique restait laborieuse quelque soit la technique utilisée (aveugle – neurostimulation – repérage radiographique). L'échoguidage permet

en effet de visualiser directement les nerfs axillaire et suprascapulaire ou les vaisseaux adjacents le cas échéant.

Le bloc du nerf suprascapulaire peut être obtenu selon une approche postérieure au niveau de l'incisure scapulaire ou antérieure dans la région supraclaviculaire.

Lors de l'approche postérieure, le patient est installé en position assise, la sonde est posée sur l'épine de la scapula, en plan transverse sur le côté médial de l'apophyse coracoïde (Figure 2). L'incisure scapulaire, recouverte par le muscle trapèze et le muscle supra-épineux sont aisément visualisables. L'artère et le nerf suprascapulaire sont repérables sous le ligament transverse supérieur de la scapula.

L'approche antérieure récemment décrite par Siegenthaler et al. (8) offre l'avantage de ne pas avoir à mobiliser le patient. Le nerf suprascapulaire est facilement repéré dans la région supraclaviculaire sous le muscle omo-hyoïdien (Figure 3). Néanmoins, la proximité de la plèvre selon cette approche ne fait pas de la voie antérieure une technique privilégiée.

À l'heure actuelle, aucune étude n'a comparé la faisabilité et l'efficacité de ces deux approches.

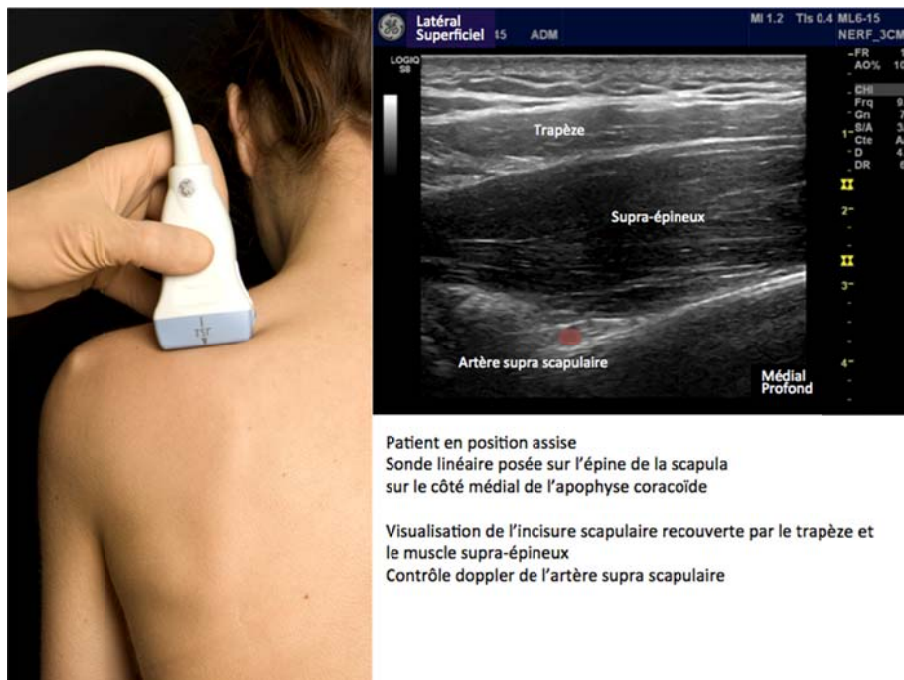

Figure 2.- Bloc du nerf suprascapulaire (Images issues du "Manuel pratique d'anesthésie locorégionale sous échographie". Edition Elsevier-Masson [à paraître])

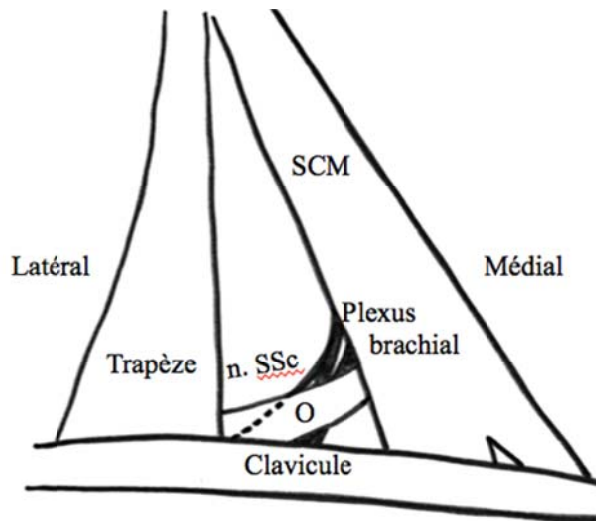
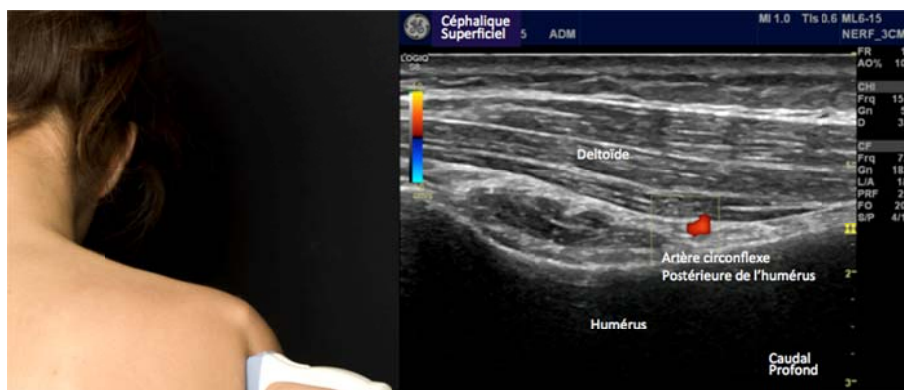

Figure 3.- Approche antérieure du nerf supra-scapulaire.

Schéma de la course du nerf Supra-Scapulaire (n.SSc) sous le muscle omohyoïdien (O). Modifié d'après Siegenthaler A et coll⁸. SCM = muscle sternocléidomastoïdien, T = Trapèze, n. SSc = nerf Supra-Scapulaire, O = muscle omohyoïdien

Le bloc du nerf axillaire est réalisé à l'endroit où il contourne le col chirurgical de l'humérus contre la face profond du muscle deltoïde. Le patient est installé en position assise, la sonde placée dans un plan longitudinal au bord postéro-latéral du muscle deltoïde (**Figure 4**). La tête et le corps de l'humérus sont visualisés, ainsi que le muscle deltoïde en superficie et les muscles petit rond et triceps en profondeur. Le nerf axillaire est repéré à côté de l'artère humérale circonflexe postérieure qui peut être contrôlée grâce au Doppler.



Patient en position assise
 Sonde linéaire en position longitudinale
 sur la partie postéro-latérale du muscle deltoïde
 Visualisation de l'humérus, du muscle deltoïde
 Contrôle doppler de l'artère circonflexe postérieure de l'humérus
 Injection sous le muscle deltoïde en amont de l'artère

Figure 4.-Bloc du nerf axillaire (Images issues du "Manuel pratique d'anesthésie locorégionale sous échographie". Edition Elsevier-Masson [à paraître])

Bénéfices

Peu d'études ont comparé le bloc interscalénique au bloc sélectif des nerfs axillaires et suprascapulaire pour l'analgésie de la chirurgie de l'épaule.

Comparé à un placebo, le bloc sélectif du nerf suprascapulaire offrirait une meilleure analgésie ainsi qu'une plus grande satisfaction (9,10). Combiné avec un bloc du nerf axillaire, il offrirait une analgésie de qualité tout en évitant les effets indésirables du bloc interscalénique (11,12). Singelyn et al. a comparé le bloc interscalénique de référence au bloc du nerf suprascapulaire ainsi qu'à l'infiltration intra-articulaire (13). Le bloc interscalénique offrait une meilleure analgésie au repos comme à la mobilisation, une consommation de morphine moindre et une satisfaction supérieure comparées au bloc suprascapulaire. L'infiltration intra-articulaire n'apportait aucun bénéfice par rapport au groupe contrôle. Une étude récente suggère l'équivalence analgésique du bloc du nerf suprascapulaire comparée au bloc interscalénique en injection unique (14). Ce bloc aurait comme avantage une intensité moindre du bloc moteur. L'association du bloc du nerf suprascapulaire au bloc interscalénique pour le contrôle de la chirurgie non arthroscopique de l'épaule a été évaluée. Bien que significative, la faible augmentation de la durée d'analgésie et l'absence de bénéfice à la 24^e heure en terme de réduction de la consommation en antalgique, de qualité du sommeil, de satisfaction..., ne permettent pas de recommander cette pratique (15).

Le bénéfice analgésique du bloc combiné des nerf suprascapulaire et axillaire n'est pas clairement établi. Le principal avantage de cette procédure est d'éviter le bloc du nerf phrénique ordinairement obtenu lors des procédures sus-claviculaires quel que soit le mode de repérage utilisé (échoguidage – neurostimulation) (16). Il peut ainsi être pratiqué chez les patients atteints de troubles respiratoires (maladie grave chronique obstructive - parésie hémidiaphragmatique ipsilatéral), pour qui l'utilisation d'opiacés à forte dose n'est par ailleurs pas indiquée. Le second intérêt pourrait être la réduction du bloc moteur quelquefois sujet d'inconfort.

Les limites de cette pratique sont la nécessité de combiner deux blocs séparés et sa durée limitée, l'utilisation de cathéter n'étant pas décrite.

BLOC ALTERNATIF POUR LA CHIRURGIE DU GENOU

1- Anatomie (Figure 5)

L'innervation cutanée, musculaire et articulaire du genou est complexe et dépend à la fois des plexus lombaire et sciatique (17).

À sa face antérieure, l'articulation du genou est sous la dépendance de branches issues du nerf fémoral

(nerfs musculaires des vastes médial, intermédiaire et latéral ; nerf saphène). Le nerf saphène donne lors de son trajet des branches collatérales articulaires (partie interne de l'articulation du genou) et cutanées (face interne du genou). Il donne également deux branches terminales dont la branche infrapatellaire (branche rotulienne) qui participe à l'innervation sensitive de la face antérieure du genou.

Sa face médiale reçoit une innervation issue de la branche postérieure du nerf obturateur. Ce nerf s'anastomose avec le rameau infrapatellaire du nerf saphène pour former le plexus patellaire.

La face postérieure de l'articulation est innervée par un rameau issu de nerf sciatique et de ses branches terminales (nerf tibial, fibulaire commun)

Le canal des adducteurs, ou canal de Hunter, prolonge le canal fémoral dans la partie inférieure de la cuisse. Il est renforcé par une aponévrose distincte de celle du muscle sartorius qui le recouvre. Sa paroi latérale est constituée par le muscle vaste médial, sa paroi médiale par le muscle long adducteur, proximatement, et le muscle grand adducteur distalement. Le canal des adducteurs contient l'artère fémorale, la veine fémorale, le nerf saphène, et le nerf rétinaculaire médian, branche motrice du nerf fémoral vers le muscle vaste médial; il peut également contenir le nerf cutané fémoral médial issu du nerf fémoral, des branches articulaires de la division postérieure du nerf obturateur, et parfois même sa division antérieure.

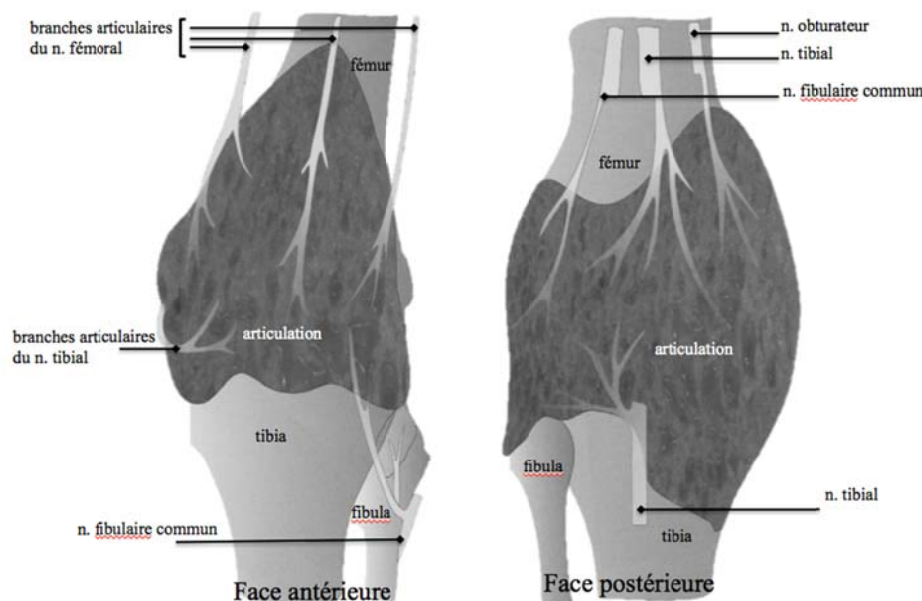


Figure 5.- Innervation du genou. Modifié d'après Hadzic (7)

2- Bloc du canal des adducteurs

Les chirurgies d'arthroplastie et ligamentaire du genou sont responsables de douleurs postopératoires intenses. Ces douleurs ne doivent pas entraver la mobilisation précoce qui permet de réduire les rétractions, les adhérences, ainsi que l'atrophie tissulaire. Ainsi, la réussite fonctionnelle est dépendante d'une analgésie de qualité permettant une réhabilitation précoce.

Le bloc du nerf fémoral est considéré comme la technique analgésique de référence pour la chirurgie majeure du genou (1). Il a comme inconvénient principal la réduction de la force du muscle quadriceps qui d'une part affecte considérablement les possibilités d'une déambulation précoce et qui, d'autre part, est associée à un risque accru de chute (18,19). Un équilibre savant entre qualité de l'analgésie et l'altération de la force musculaire est l'objectif à atteindre pour obtenir une réhabilitation (déambulation) précoce.

De nombreuses études ont tenté de définir le mode idéal d'administration continue des AL : analgésie de qualité sans altération importante de la force musculaire. Le positionnement du cathéter à la face antérieure ou postérieure du nerf fémoral a été étudié. Celui-ci n'influencerait pas la diminution de la force du quadriceps (20). Les réductions de la dose d'AL, les modulations de sa concentration ont également été évaluées [21-23]. À l'heure actuelle, aucune étude n'a permis d'éviter la réduction de la force musculaire sans que la qualité de l'analgésie soit atteinte (24).

Récemment, le bloc du canal des adducteurs a été proposé comme technique analgésique. Ce bloc principalement sensitif permettrait de répondre au cahier des charges de la technique analgésique idéale.

Techniques et approches

Le patient est installé en position dorsale, la jambe en légère rotation externe. La sonde est posée en plan transverse sur le pli inguinal (**Figure 6**). Les vaisseaux fémoraux (artère et veine) sont repérés. L'artère fémorale commune puis l'artère fémorale superficielle sont alors balayées en direction du genou. Les différentes structures musculaires délimitant le canal des adducteurs sont visualisées : le muscle sartorius qui couvre l'artère fémoral (l'artère croise le muscle sartorius entre l'épine iliaque antéro-supérieure et la partie supérieure de la face interne du fémur) et le muscle vaste médial latéralement. Le nerf saphène, généralement hyperéchogène, se situe le plus souvent au bord latéral de l'artère dans le fascia entre les muscles sartorius et vaste interne (25).

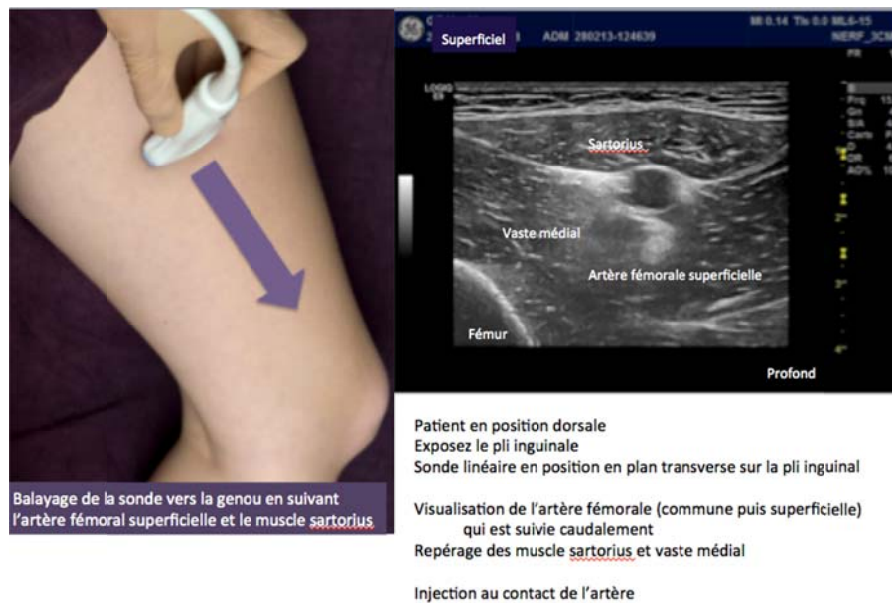

Figure 6.- Bloc du canal des adducteurs (Images issues du "Manuel pratique d'anesthésie locorégionale sous échographie". Edition Elsevier-Masson (à paraître))

Bénéfices

Une équipe danoise a récemment rapporté la qualité de l'analgésie et la capacité de mobilisation après un bloc continu par cathéter du canal des adducteurs. Comparées à un groupe placebo, la consommation de morphine et la douleur à la flexion du genou étaient significativement diminuées après prothèse totale du genou. Les capacités de déambulation évaluées par un test clinique de locomotion et d'équilibre (Test «Timed-Up-and-Go») étaient supérieures dans le groupe «bloc du canal des adducteurs» [26-28]. Andersen HL et al. (29) proposent de coupler ce bloc à une infiltration peropératoire afin d'allonger la durée d'analgésie généralement insuffisante de l'infiltration chirurgicale. L'étude de Jaeger et al. (30) supporte l'intérêt du bloc du canal des adducteurs pour la conservation d'une force musculaire suffisante du quadriceps. Au cours de cette étude, un bloc bilatéral (AL vs placebo) du nerf fémoral ou du canal des adducteurs était réalisé successivement sur 2 périodes chez 11 volontaires sains. Le bloc de canal des adducteurs réduisait la force musculaire du quadriceps de 8%, contre 49% pour le nerf fémoral. Il n'y avait pas de modification de la force des adducteurs. Cette réduction avait une implication clinique directe puisque le bloc du nerf fémoral entraînait une diminution des tests de capacité fonctionnelle. Cette étude confirme que le bloc du canal des adducteurs est un bloc principalement sensitif. En effet, le seul nerf moteur traversant le canal adducteur est une branche du nerf fémoral pour le muscle vaste médial. La branche postérieure du nerf obturateur chemine également dans la partie distale du canal ; les branches motrices à destinée du muscle grand adducteur naissent en amont du canal, et ne sont donc pas concernées par ce bloc.

Ces études encourageantes ouvrent de nouvelles possibilités pour l'analgésie après chirurgie majeure du genou. Néanmoins, la comparaison au bloc du nerf fémoral est nécessaire afin de valider le réel

potentiel analgésique du bloc du canal des adducteurs. Si son intérêt en terme de préservation de la fonction motrice est bien établi, sa qualité analgésique n'a été évaluée qu'en comparaison à des groupes placebo. Or la qualité de l'analgésie est un élément indispensable à la reprise d'une autonomie fonctionnelle précoce (déambulation). La participation ou non de la loge antérieure de cuisse (muscle quadriceps) dans la qualité de l'analgésie doit être évaluée avant qu'un changement de notre pratique d'analgésie après chirurgie majeure du genou puisse être envisagée.

CONCLUSION

L'échographie permet d'envisager de nouvelles procédures pour la gestion de la douleur après chirurgie majeure du genou et de l'épaule. Leurs intérêts ne sont actuellement pas clairement définis. Le bloc combiné des nerfs axillaires et suprascapulaires trouve sa juste place en cas de contre-indication au bloc interscalénique chez le patient insuffisant respiratoire, par l'absence de parésie diaphragmatique qu'il procure. Le bloc du canal des adducteurs, bien que prometteur, nécessite de plus amples évaluations afin de valider sa qualité analgésique après chirurgie du genou.

À l'heure actuelle, ces alternatives ne supplantent pas les blocs de références (blocs fémoral et interscalénique) recommandés en chirurgie majeure du genou et de l'épaule.

RÉFÉRENCES

1. Fischer HB, Simanski CJ, Sharp C, Bonnet F, Camu F, Neugebauer EA, et al.; PROSPECT Working Group. A procedure-specific systematic review and consensus recommendations for postoperative analgesia following total knee arthroplasty. *Anaesthesia*. 2008;63:1105-23
2. Fredrickson MJ, Krishnan S, Chen CY. Postoperative analgesia for shoulder surgery: a critical appraisal and review of current techniques. *Anaesthesia*. 2010;65:608-24
3. Cowlishaw PJ, Scott DM, Barrington MJ. The role of regional anaesthesia techniques in the management of acute pain. *Anaesth Intensive Care*. 2012;40:33-45
4. Aszmann OC, Dellon AL, Birely BT, McFarland EG. Innervation of the human shoulder joint and its implications for surgery. *Clin Orthop Relat Res*. 1996;330:202-7
5. Bowens C Jr, Sripada R. Regional blockade of the shoulder: approaches and outcomes. *Anesthesiol Res Pract*. 2012;2012:971963
6. Chan CW, Peng PW. Suprascapular Nerve Block A Narrative Review. *Reg Anesth Pain Med*. 2011;36:358-73
7. Hadzic A, Franco C. Hadzic's Peripheral Nerve Blocks And Anatomy For Ultrasound-Guided and Regional Anesthesia. The McGraw-Hill Companies;2012. p. 24-25
8. Siegenthaler A, Moriggl B, Mlekusch S, Schliessbach J, Haug M, Curatolo M, Eichenberger U. Ultrasound-guided suprascapular nerve block, description of a novel

supraclavicular approach. *Reg Anesth Pain Med.* 2012;37:325-8

9. Jerosch J, Saad M, Greig M, Filler T. Suprascapular nerve block as a method of preemptive pain control in shoulder surgery. *Knee Surgery, Sports Traumatology, Arthroscopy.* 2008;16:602–607
10. Jeske H-C, Kralinger F, Wambacher M, et al. A randomized study of the effectiveness of suprascapular nerve block in patient satisfaction and outcome after arthroscopic subacromial decompression. *Arthroscopy.* 2011;27:1323–1328
11. Price DJ. Axillary (circumflex) nerve block used in association with suprascapular nerve block for the control of pain following total shoulder joint replacement. *Regional Anesthesia and Pain Medicine* 2008;33:280–1
12. Checcucci G, Allegra A, Bigazzi P, Giancesello L, Ceruso M, Gritti G. A new technique for regional anesthesia for arthroscopic shoulder surgery based on a suprascapular nerve block and an axillary nerve block: an evaluation of the first results. *Arthroscopy.* 2008;24:689-696
13. Singelyn FJ, Lhotel L, Fabre B. Pain relief after arthroscopic shoulder surgery: a comparison of intraarticular analgesia, suprascapular nerve block, and interscalene brachial plexus block. *Anesth Analg.* 2004;99:589-92
14. Pitombo PF, Meira Barros R, Matos MA, Pinheiro MÓdolo NS. Selective suprascapular and axillary nerve block provides adequate analgesia and minimal motor block. Comparison with interscalene block. *Rev Bras Anesthesiol.* 2013;63:45-51
15. Neal JM, McDonald SB, Larkin KL, Polissar NL. Suprascapular nerve block prolongs analgesia after nonarthroscopic shoulder surgery but does not improve outcome. *Anesth Analg.* 2003;96:982-6
16. Verelst P, van Zundert A. Respiratory Impact of Analgesic Strategies for Shoulder Surgery. *Reg Anesth Pain Med.* 2013;38:50-3
17. Horner G, Dellon AL. Innervation of the human knee joint and implications for surgery. *Clin Orthop Relat Res.* 1994;301:221-6
18. Charous MT, Madison SJ, Suresh PJ, Sandhu NS, Loland VJ, Mariano ER, et al. Continuous femoral nerve blocks: Varying local anesthetic delivery method (bolus versus basal) to minimize quadriceps motor block while maintaining sensory block. *Anesthesiology.* 2011;115:774–81
19. Ilfeld BM, Duke KB, Donohue MC. The association between lower extremity continuous peripheral nerve blocks and patient falls after knee and hip arthroplasty. *Anesth Analg.* 2010;111:1552–4
20. Ilfeld BM, Loland VJ, Sandhu NS, Suresh PJ, Bishop MJ, Donohue MC, et al. Continuous femoral nerve blocks: the impact of catheter tip location relative to the femoral nerve (anterior versus posterior) on quadriceps weakness and cutaneous

sensory block. *Anesth Analg*. 2012;115:721-7

21. Bauer M, Wang L, Onibonoje OK, Parrett C, Sessler DI, Mounir-Soliman L, et al. Continuous femoral nerve blocks: Decreasing local anesthetic concentration to minimize quadriceps femoris weakness. *Anesthesiology* 2012;116:665–72
22. Brodner G, Buerkle H, Van Aken H, Lambert R, Schweppe-Hartenauer ML, Wempe C, et al. Postoperative analgesia after knee surgery: A comparison of three different concentrations of ropivacaine for continuous femoral nerve blockade. *Anesth Analg* 2007;105:256–62
23. Ilfeld BM, Moeller LK, Mariano ER, Loland VJ, Stevens-Lapsley JE, Fleisher AS, et al. Continuous peripheral nerve blocks: is local anesthetic dose the only factor, or do concentration and volume influence infusion effects as well? *Anesthesiology*. 2010;112:347-54
24. Bauer M, Wang L, Onibonoje OK, Parrett C, Sessler DI, Mounir-Soliman L, et al. Continuous femoral nerve blocks: decreasing local anesthetic concentration to minimize quadriceps femoris weakness. *Anesthesiology*. 2012;116(3):665-72
25. Horn JL, Pitsch T, Salinas F, Benninger B. Anatomic basis to the ultrasound-guided approach for saphenous nerve blockade. *Reg Anesth Pain Med*. 2009;34:486-9
26. Jaeger P, Grevstad U, Henningsen MH, Gottschau B, Mathiesen O, Dahl JB. Effect of adductor-canal-blockade on established, severe post-operative pain after total knee arthroplasty: a randomised study. *Acta Anaesthesiol Scand*. 2012;56:1013-9
27. Jenstrup MT, Jæger P, Lund J, Fomsgaard JS, Bache S, Mathiesen O, et al. Effects of adductor-canal-blockade on pain and ambulation after total knee arthroplasty: a randomized study. *Acta Anaesthesiol Scand*. 2012;56:357-64
28. Lund J, Jenstrup MT, Jaeger P, Sørensen AM, Dahl JB. Continuous adductor-canal-blockade for adjuvant post-operative analgesia after major knee surgery: preliminary results. *Acta Anaesthesiol Scand*. 2011;55:14-9
29. Andersen HL, Gyrn J, Møller L, Christensen B, Zaric D. Continuous saphenous nerve block as supplement to single-dose local infiltration analgesia for postoperative pain management after total knee arthroplasty. *Reg Anesth Pain Med*. 2013;38:106-11
30. Jaeger P, Nielsen ZJ, Henningsen MH, Hilsted KL, Mathiesen O, Dahl JB. Adductor canal block versus femoral nerve block and quadriceps strength: a randomized, double-blind, placebo-controlled, crossover study in healthy volunteers. *Anesthesiology*. 2013;118:409-15