

IMAGERIE À L'ADMISSION DU POLYTRAUMATISÉ : RECOMMANDATIONS

Christian Laplace

Département d'anesthésie - réanimation chirurgicale, Hôpital de Bicêtre,
94275 Le Kremlin Bicêtre.

INTRODUCTION

Au cours de dix dernières années, les progrès réalisés par l'imagerie, en particulier depuis la généralisation de la tomodensitométrie multidétecteurs (scanners multibarrettes) ont nettement amélioré la qualité des images et la rapidité d'obtention de celles-ci. Si le scanner comme bilan exhaustif chez le polytraumatisé ne fait plus aucun doute, son positionnement dans la séquence des examens à réaliser lors de la prise en charge initiale est actuellement sujet à discussion. Certaines équipes prônent la réalisation d'un scanner dès l'admission du patient à l'hôpital. D'autres défendent l'évaluation première par des examens simples et rapides et la réanimation préalable à la réalisation de l'imagerie.

Nous allons voir quels sont les différents examens à réaliser chez un polytraumatisé, leur rôle et leurs limites et comprendre d'où est née cette controverse. Enfin, l'HAS a publié en septembre 2009 des recommandations que nous examinerons en détail.

1. QUELLE IMAGERIE D'URGENCE ?

L'imagerie d'urgence doit s'entendre comme l'ensemble des examens d'imagerie, réalisés immédiatement à l'arrivée du patient, en salle de déchoquage, pendant la réalisation de la réanimation initiale du patient. Elle n'a pour rôle que l'orientation diagnostique rapide devant l'une des défaillances vitales principales d'un polytraumatisé : l'état de choc, la détresse respiratoire et le coma. Cette imagerie d'urgence comprend la radiographie thoracique de face, la radiographie de bassin, la FAST échographie (Focus Assessment with Sonography in Trauma) [1]. Par extension, on peut aussi proposer actuellement l'échographie pleuro-pulmonaire [2] et le doppler transcrânien [3]. Ces examens sont des examens de débrouillage et doivent en quelques minutes permettre de comprendre ce qui est responsable de l'instabilité du patient et d'orienter les premiers gestes d'urgence afin de stabiliser les fonctions vitales. En présence

d'un état de choc hémorragique, l'origine, lorsqu'elle n'est pas extériorisée, doit être localisée rapidement afin d'orienter au mieux le patient vers un geste d'hémostase adapté. Un saignement occulte d'intensité suffisante pour entraîner rapidement un état de choc hémorragique ne peut avoir son siège que dans l'une ou plusieurs des trois cavités suivantes : la cage thoracique, la cavité abdominale ou l'espace rétro-péritonéal. En conséquence, la radiographie de bassin recherche un traumatisme pelvien, la radiographie thoracique couplée à l'échographie pleurale postérieure recherche un hémothorax et la « FAST » recherche un épanchement intra-abdominal et vérifie la vacuité du péricarde. La valeur de ces examens est strictement d'orienter vers l'étiologie suspectée du saignement. En aucun cas, l'analyse sémiologique fine de chacun de ces examens n'est recherchée. Dès leur obtention, le patient peut être orienté rapidement vers le geste d'hémostase le plus adapté si nécessaire : laparotomie d'hémostase, thoracotomie d'hémostase ou artério-embolisation pelvienne en fonction des situations. En présence d'une insuffisance respiratoire aiguë à l'admission d'un traumatisé, ventilé ou non, l'échographie pleuro-pulmonaire associée à la radiographie thoracique permettra rapidement de déceler un pneumothorax, un hémothorax et de guider au mieux une exsufflation à l'aiguille d'un pneumothorax suffocant puis un drainage thoracique. Enfin, devant un coma, le doppler transcrânien permet en quelques minutes d'avoir une estimation du degré de perfusion cérébrale et du risque d'ischémie cérébrale, d'autant plus que le patient présente un choc hémorragique associé.

La nécessité de réalisation de ces examens sans délai, à l'admission du patient et sans le déplacer, implique une parfaite collaboration avec le service de radiologie pour obtenir dès l'accueil du patient les clichés de radiographie standard du bassin et du thorax. La réalisation de l'échographie nécessite par ailleurs la disponibilité permanente d'un échographe en salle de déchoquage ainsi que la présence sur place d'un radiologue si les médecins en charge de l'accueil des polytraumatisés n'ont pas été formés à l'échographie en traumatologie.

Les seules études ayant remis en question l'intérêt de cette séquence d'examens d'urgence étaient des études dans lesquelles le problème était posé en termes erronés [4, 5]. L'étude de Miller et al. a comparé la FAST et la tomodensitométrie et a conclu à la supériorité de la tomodensitométrie [5]. Cette étude s'intéressait à des patients hémodynamiquement stables et analysait la capacité de l'échographie à déceler des lésions intra-abdominales. Ce n'est bien évidemment pas le but de la FAST. Celle-ci est, comme nous l'avons vu, uniquement destinée à définir s'il y a ou non présence d'un épanchement intra-abdominal à l'admission d'un patient et d'orienter vers une étiologie abdominale en cas d'état de choc hémorragique avec instabilité hémodynamique.

2. QUELLE IMAGERIE POUR UN BILAN LÉSIONNEL EXHAUSTIF ?

Le bilan lésionnel précis et exhaustif ne laisse plus de doute sur la nécessité actuelle d'une tomodensitométrie corps entier. Nombre d'études ont retrouvé un bénéfice à la réalisation d'un scanner complet systématique des polytraumatisés, avec un nombre de lésions passées inaperçues nettement diminué [6-8]. L'étude récente de Huber-Wagner et al. [7] montre un bénéfice en termes de survie chez les patients qui bénéficient d'un scanner dans leur prise en charge

en comparaison avec ceux chez qui un scanner n'est pas réalisé. La réalisation du scanner étant un facteur pronostic indépendant de survie ($p \leq 0,02$). Dans l'étude de Rieger et al. sur 88 patients polytraumatisés ayant bénéficié d'un scanner 64 barrettes, 486 lésions ont été mises en évidence dont seulement 7 (1,4 %) étaient passées inaperçues à la première lecture du scanner et ont été rectifiées secondairement lors de la relecture [8]. Quelle que soit la qualité de l'examen, l'intérêt d'une relecture systématique est bien mis en exergue par le travail d'Agostini et al. qui rapporte sur 105 patients, la découverte dans 71,4 % des cas de lésions passées inaperçues à la première lecture. Des lésions passées inaperçues (280 sur un total de 765) ont été retrouvées secondairement, parmi lesquelles 3 lésions sévères ont modifié la prise en charge (fracture de rate, fracture d'une vertèbre dorsale et hématome épidual) et 31 lésions (11 %) étaient considérées comme sévères [9].

L'obstacle principal à la réalisation d'un scanner corps entier chez les polytraumatisés a longtemps été le temps nécessaire à sa réalisation. Souvent ce délai était peu compatible avec un patient stabilisé mais nécessitant des soins continus. L'arrivée tout d'abord de scanners hélicoïdaux, permettant l'acquisition des données par rotation continue en hélice du tube à rayons X autour du patient a amélioré la vitesse d'acquisition des images. Plus récemment, la disponibilité des scanners à multidétecteurs a permis l'acquisition simultanée de 4, 16 puis maintenant 64 images de 0,5 mm d'épaisseur avec un temps de rotation de 400 msec. Rieger et al. rapportent un temps passé par le patient en salle de radiologie de $19,0 \pm 6,1$ min pour un temps d'acquisition complète de $12,0 \pm 4,9$ min [8]. Les images obtenues plus rapidement sont par ailleurs en haute résolution et, permettant des reconstructions en trois dimensions de qualité, elles rendent possible les imageries vasculaires avec une minimisation des artefacts de mouvements. La possibilité avec ces scanners récents de réaliser une véritable angiographie pelvienne lors de la réalisation du bilan d'un traumatisme du bassin a été montrée comme suffisamment performante, pour faire la part entre un saignement artériel et un saignement veineux, ce qui a une implication directe sur les choix sur l'attitude thérapeutique à envisager (artériomolisation artérielle ou fixation \pm packing dans les lésions veineuses) [6].

L'imagerie du polytraumatisé doit donc comprendre un scanner cérébral sans injection suivie d'un scanner thoraco-abdomino-pelvien avec injection de produit de contraste. On obtiendra à partir des coupes axiales, des reconstructions sagittales et frontales de l'ensemble du rachis cervical, dorsal, lombaire et sacré. En cas de traumatisme facial, des reconstructions osseuses permettront une analyse précise des fractures pour les chirurgiens maxillo-faciaux. Enfin, l'injection de produit de contraste est indispensable car seule permettant l'analyse correcte des parenchymes hépatiques et rénaux, des vaisseaux médiastinaux et la recherche d'extravasation. La vitesse d'acquisition permet actuellement d'obtenir une imagerie vasculaire correcte de la base du crâne jusqu'aux artères fémorales. Ceci permet de dépister les lésions de dissection carotidienne associées avec un traumatisme crânien. Chez les personnes de petite taille, l'imagerie peut parfois permettre de descendre jusqu'aux artères poplitées et de vérifier l'absence de dissection à ce niveau dans les cas de luxation postérieure du genou ou de fracture complexe du plateau tibial et/ou de l'extrémité inférieure du fémur.

3. LA TENDANCE ACTUELLE

Le délai avant chirurgie trop important a été identifié chez les polytraumatisés comme étant une des principales causes de mortalité évitable [10]. Il est donc licite de tenter de diminuer le plus possible la durée de la réanimation préhospitalière pour tendre vers la « golden hour of shock » des Américains [11-14] et de limiter la durée de prise en charge hospitalière. Dans cette optique, la rapidité de réalisation de l'acquisition des images par les nouveaux scanners a fait suggérer par certaines équipes la possibilité de réaliser le scanner immédiatement à l'admission comme seul et unique examen initial. Cette tendance appliquée sans discernement est dangereuse et ne peut pas être recommandée. Cette attitude a été initiée et est prônée par des équipes Belge [15], Autrichienne [16] et Allemande [17]. Elles ont comparé des groupes de patients chez lesquels était réalisé un scanner d'emblée et d'autres chez qui un protocole « classique » de déchoquage préalable était réalisé. Ces équipes concluaient à une supériorité du scanner d'emblée essentiellement en termes de rapidité d'obtention d'un bilan lésionnel complet. Néanmoins, ces études sont particulières en termes d'organisation des soins dans les hôpitaux où elles ont été réalisées et sont critiquables sur de nombreux points.

L'étude de Weninger et al. [16], et plus encore l'étude de Wurmb et al. [17] sont réalisées dans des hôpitaux où la réanimation peut être faite dans la salle de radiologie du scanner. Il s'agit en quelque sorte d'une salle de déchoquage située au sein du service de radiologie, ce qui est loin d'être notre pratique dans les hôpitaux Français en 2010. Pour Weninger et al. [16], le polytraumatisé est pris en charge directement au scanner où il est évalué et où la décision de réaliser immédiatement le scanner est prise sur les critères suivants : $SpO_2 > 90\%$, $FC < 130$ bpm, $PAS > 70$ mmHg. Si ces critères ne sont pas remplis, le patient est intubé, ventilé et reçoit 250 ml de sérum salé hypertonique quelle que soit sa pathologie. En cas d'hématocrite $< 30\%$, une transfusion de 3 concentrés érythrocytaires O Rhésus négatif est réalisée. Ensuite, le scanner est débuté. Dans le groupe contrôle chez qui était réalisé un protocole classique d'accueil, les patients instables bénéficiaient d'une radiographie de thorax, de bassin et d'une FAST échographie. Les patients stables allaient après évaluation, au scanner pour un scanner cérébral éventuellement complété d'un scanner thoracique et/ou abdominal en fonction des lésions suspectées à l'examen clinique. Enfin, les patients décédés à l'admission (9), décédés au retour en salle de déchoquage (13) et les patients transférés en chirurgie cardiaque pour des lésions cardiaques ou aortiques (12) ont été exclus du groupe « scanner immédiat ». Ce nouveau protocole d'accueil des polytraumatisés n'est pas généralisable. Il ne prend pas du tout en compte la notion de traumatisme crânien (aucun critère neurologique). Il est lié à une organisation particulière et implique un scanner dédié à l'urgence où l'on peut réaliser un déchoquage de qualité. Par ailleurs la réanimation est appliquée sans discernement (sérum salé hypertonique quelle que soit la situation clinique). Enfin, les patients décédés au cours de cette prise en charge ont été exclus de l'analyse. Le bénéfice éventuel que l'on pourrait attendre d'un protocole comme celui-ci serait d'obtenir les images en même temps que les manœuvres de réanimation sont réalisées, après le scanner, et donc de prévoir les gestes éventuels ultérieurs rapidement.

Dans l'étude rétrospective de Wurmb et al. [17], ont été comparées deux périodes : 2002 avec une attitude classique de prise en charge des polytraumatisés avant réalisation d'un scanner hélicoïdal, non multidétecteurs, puis 2004 avec une attitude basée sur un nouveau scanner à 16 détecteurs réalisé dès l'admission du patient. De manière analogue à l'étude ci-dessus, pour la période 2004, le scanner est un scanner dédié, positionné dans la salle d'urgence. Cette salle peut permettre la réalisation des manœuvres de réanimation (intubation, pose des cathéters, drainage...), mais aussi la réalisation d'une laparotomie ou d'une thoracotomie urgente. Dans cette étude, le scanner était réalisé après examen clinique et réalisation des gestes de réanimation nécessaire ainsi qu'après réalisation d'une FAST chez les patients instables. Il s'agit en fait d'une attitude classique d'évaluation et réanimation préalable à la réalisation du scanner mais en salle de radiologie disponible pour l'accueil des polytraumatisés. Le bénéfice en termes de temps avant l'obtention d'un bilan lésionnel complet et de mise au point de la stratégie thérapeutique est biaisé par le fait que sur les deux périodes les scanners étaient très différents, le plus récent étant, de manière logique, le plus rapide et le plus précis. Enfin, les patients justifiant d'une laparotomie ou d'une thoracotomie urgente ont été exclus de l'analyse. Il s'agit pourtant de ceux chez qui le délai avant réalisation du scanner est particulièrement allongé et qui peuvent subir le plus d'effets néfastes d'une attitude non réfléchie de réalisation d'un scanner immédiat sans évaluation et réanimation préalable.

On ne doit donc pas faire d'amalgame entre l'obtention de nouveaux scanners performants et rapides et la possibilité de faire un scanner d'emblée « parce que c'est rapide et qu'on gagne du temps... ». L'évaluation préalable et la réanimation initiale sont primordiales et sont en fait réalisées dans toutes ces études qui prônent le scanner d'emblée. Enfin, le bénéfice retrouvé est extrêmement discutable car les patients les plus graves sont exclus et la mise en pratique ne correspond pas à l'heure actuelle à l'organisation en place dans nos structures hospitalières en France.

4. LES RECOMMANDATIONS RÉCENTES

La Haute Autorité de Santé a publié en septembre dernier un rapport d'évaluation technologique fixant les indications et non-indications des radiographies du bassin et du thorax en cas de traumatisme (rapport disponible sur : www.has-sante.fr). En particulier, un chapitre concerne les indications et non-indications en cas de traumatisme sévère non pénétrant, qui représente le cas de la majorité des polytraumatisés pris en charge dans les centres de traumatologie en France. A l'occasion du Congrès des Samu de Vittel (2002), un algorithme d'évaluation de la gravité et de triage préhospitalier a été proposé, et qui a l'intérêt d'avoir été adapté à l'existence d'une réanimation préhospitalière. La sévérité du traumatisme doit être évaluée selon ce système de cotation (Tableau I) afin que médecins préhospitaliers et hospitaliers aient un langage commun.

Tableau I

Critères de gravité pour le triage des patients traumatisés (Riou B, Thicoïpé M, Atain-Kouadio P, et al. Comment évaluer la gravité ? In : Samu de France, éditeur. Actualités en réanimation préhospitalière : le traumatisé grave. Paris : SFEM Éditions ; 2002. p. 115-28). Un seul de ces critères suffit à caractériser la gravité du traumatisme sauf pour le terrain.

Paramètre évalué	Critère de gravité retenu
Variables physiologiques	Score de coma de Glasgow < 13 Pression artérielle systolique < 90 mmHg SpO ₂ < 90 %
Éléments de cinétique	Éjection d'un véhicule Autre passager décédé dans le même accident Chute d'une hauteur > 6 m Victime projetée ou écrasée Appréciation globale (déformation du véhicule...)
Lésions anatomiques	Traumatisme pénétrant Volet thoracique Brûlure sévère, inhalation de fumées Fracas du bassin Suspicion d'atteinte médullaire Amputation de poignet, cheville ou au-dessus Ischémie aiguë de membre
Réanimation pré-hospitalière	Ventilation assistée Remplissage > 1000 ml de colloïde Catécholamines Pantalon anti-choc gonflé
Terrain	Age > 65 ans Insuffisance cardiaque ou coronaire Insuffisance respiratoire Grossesse au 2 ^{ème} et 3 ^{ème} trimestre Trouble de la crase sanguine

Des critères de gravité extrême ont été identifiés : PAS < 65 mmHg, score de coma de Glasgow à 3 ou SpO₂ < 80 % ou imprenable. Ils sont associés à une mortalité très élevée (> 75 %).

L'HAS recommande pour les patients instables, de réaliser de manière obligatoire, en salle d'accueil des urgences vitales, la triade radiographie de thorax, radiographie de bassin et échographie abdominale rapide (FAST) (Figure 1, tableau II).

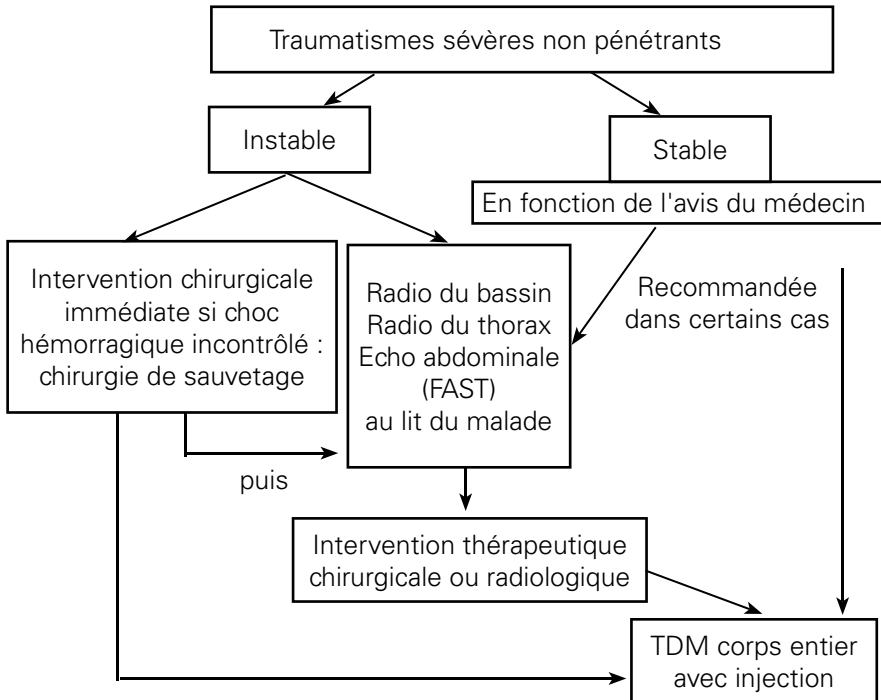


Figure 1 : Algorithme de prise en charge

Dans les cas où le patient est stable, et selon l'avis du médecin, cette triade d'examen est une alternative, en première intention, avant réalisation de la tomodensitométrie corps entier (Tableau II).

Tableau II

Recommandations HAS

Situation clinique	Recommandation	Technique d'imagerie alternative en première intention	Incidence de la Radio du bassin à réaliser (+ association Radio hanche si nécessaire)
Traumatisme sévère (patient instable)	Radio du bassin en association à RT, échographie (FAST)*	Aucune	Bassin de face
Traumatisme sévère (patient stable)	TDM corps entier**	Radio du bassin en association à RT, échographie (FAST)**	Bassin de face

* : sauf en cas de choc hémorragique incontrôlé où le patient sera directement admis au bloc opératoire pour une chirurgie de sauvetage
 ** : en fonction de l'avis du médecin, la TDM ou la triade d'imagerie seront alternativement réalisées en 1^{ère} intention.

Se pose alors, la problématique de définir la stabilité du patient. En effet, il n'existe pas de critère précis publié permettant de définir de façon exacte et infaillible la stabilité du patient. De plus, qui est le médecin qui décide de la réalisation directe du scanner ou de la réalisation première de la triade d'examen en salle d'accueil ?

De ces questions, découle le fait qu'il n'est pas envisageable à l'heure actuelle qu'un polytraumatisé passe directement d'une ambulance de réanimation à la

table du scanner. Une phase d'évaluation hospitalière brève est indispensable pour décider chez un patient instable, de l'urgence du geste à réaliser en fonction de la triade d'examen d'urgence [1]. Chez un patient stable, l'absence de défaillance vitale, par définition, rend l'urgence des diagnostics moins cruciale et la réalisation de la triade d'examen d'urgence possible sans une perte de chance pour le patient.

CONCLUSION

L'évolution récente des techniques scanographiques a permis de gagner en définition et en rapidité d'acquisition des images. Cependant, dans le contexte particulier des patients traumatisés sévères, on doit garder à l'esprit que la stabilité du patient est cruciale pour la réalisation du scanner, seul examen qui fera le bilan exhaustif des lésions. En effet, seul un patient stable ou stabilisé par une réanimation adéquate peut être conduit en salle de radiologie. En cas d'instabilité, les mesures d'urgences doivent être prises sur une triade d'examen rapides en salle de déchoquage. A l'heure actuelle, les structures hospitalières françaises ne permettent pas de disposer d'une salle de déchoquage au scanner et l'attitude qui consiste à réaliser un scanner immédiat à tout polytraumatisé sans discernement, dans le seul but d'accélérer la prise en charge est dangereuse et contraire aux dernières recommandations de l'HAS.

RÉFÉRENCES BIBLIOGRAPHIQUES

- [1] Peytel E, Menegaux F, Cluzel P, et al. Initial imaging assessment of severe blunt trauma. *Intensive Care Med* 2001;27(11):1756-1761.
- [2] Brook OR, Beck-Razi N, Abadi S, et al. Sonographic detection of pneumothorax by radiology residents as part of extended focused assessment with sonography for trauma. *J Ultrasound Med* 2009;28(6):749-755.
- [3] Ract C, Le Moigno S, Bruder N, et al. Transcranial Doppler ultrasound goal-directed therapy for the early management of severe traumatic brain injury. *Intensive Care Med* 2007;33(4):645-651.
- [4] Miller J. Is sonography the appropriate initial study in stable trauma patients? *AJR Am J Roentgenol* 1999;173(4):1131-1133.
- [5] Miller MT, Pasquale MD, Bromberg WJ, et al. Not so FAST. *J Trauma* 2003;54(1):52-59; discussion 59-60.
- [6] Anderson SW, Soto JA, Lucey BC, et al. Blunt trauma: feasibility and clinical utility of pelvic CT angiography performed with 64-detector row CT. *Radiology* 2008;246(2):410-419.
- [7] Huber-Wagner S, Lefering R, Qvick LM, et al. Effect of whole-body CT during trauma resuscitation on survival: a retrospective, multicentre study. *Lancet* 2009;373(9673):1455-1461.
- [8] Rieger M, Czermak B, El Attal R, et al. Initial clinical experience with a 64-MDCT whole-body scanner in an emergency department: better time management and diagnostic quality? *J Trauma* 2009;66(3):648-657.
- [9] Agostini C, Durieux M, Milot L, et al. [Value of double reading of whole body CT in polytrauma patients]. *J Radiol* 2008;89(3 Pt 1):325-330.
- [10] Kreis DJ, Jr., Plasencia G, Augenstein D, et al. Preventable trauma deaths: Dade County, Florida. *J Trauma* 1986;26(7):649-654.
- [11] Sasada M, Williamson K, Gabbott D. The golden hour and pre-hospital trauma care. *Injury* 1995;26(3):215-216.
- [12] Porter KM. The golden hour and pre-hospital trauma care. *Injury* 1995;26(3):215.
- [13] Osterwalder JJ. Can the «golden hour of shock» safely be extended in blunt polytrauma patients? Prospective cohort study at a level I hospital in eastern Switzerland. *Prehosp Disaster Med* 2002;17(2):75-80.

- [14] McNicholl BP. The golden hour and prehospital trauma care. *Injury* 1994;25(4):251-254.
- [15] Hessmann MH, Hofmann A, Kreitner KF, et al. The benefit of multislice CT in the emergency room management of polytraumatized patients. *Acta Chir Belg* 2006;106(5):500-507.
- [16] Weninger P, Mauritz W, Fridrich P, et al. Emergency room management of patients with blunt major trauma: evaluation of the multislice computed tomography protocol exemplified by an urban trauma center. *J Trauma* 2007;62(3):584-591.
- [17] Wurmb TE, Fruhwald P, Hopfner W, et al. Whole-body multislice computed tomography as the first line diagnostic tool in patients with multiple injuries: the focus on time. *J Trauma* 2009;66(3):658-665.