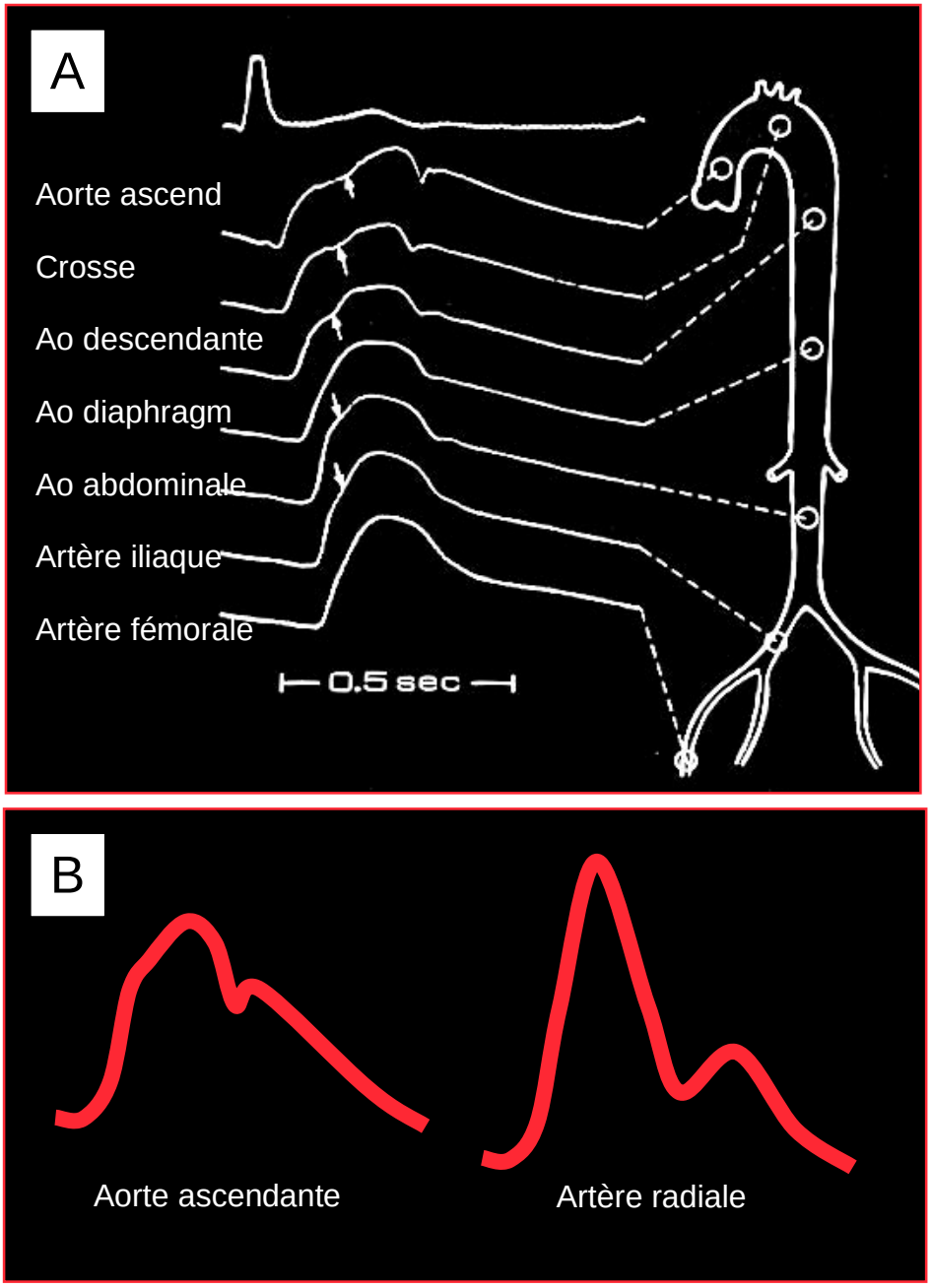

Figure 21.16 : Variations de la forme analogique de la courbe de pression artérielle selon la localisation de l'analyse. **A :** Image de la courbe de pression normale depuis la racine de l'aorte ascendante jusqu'à l'artère fémorale (réf 126). **B :** Image schématique d'une courbe artérielle dans l'aorte ascendante (ponction peropératoire directe) et dans l'artère radiale (cathéter). La pression systolique enregistrée dans la radiale est plus élevée, mais la diastolique est plus basse ; la pression différentielle (Psyst – Pdiast) est agrandie.