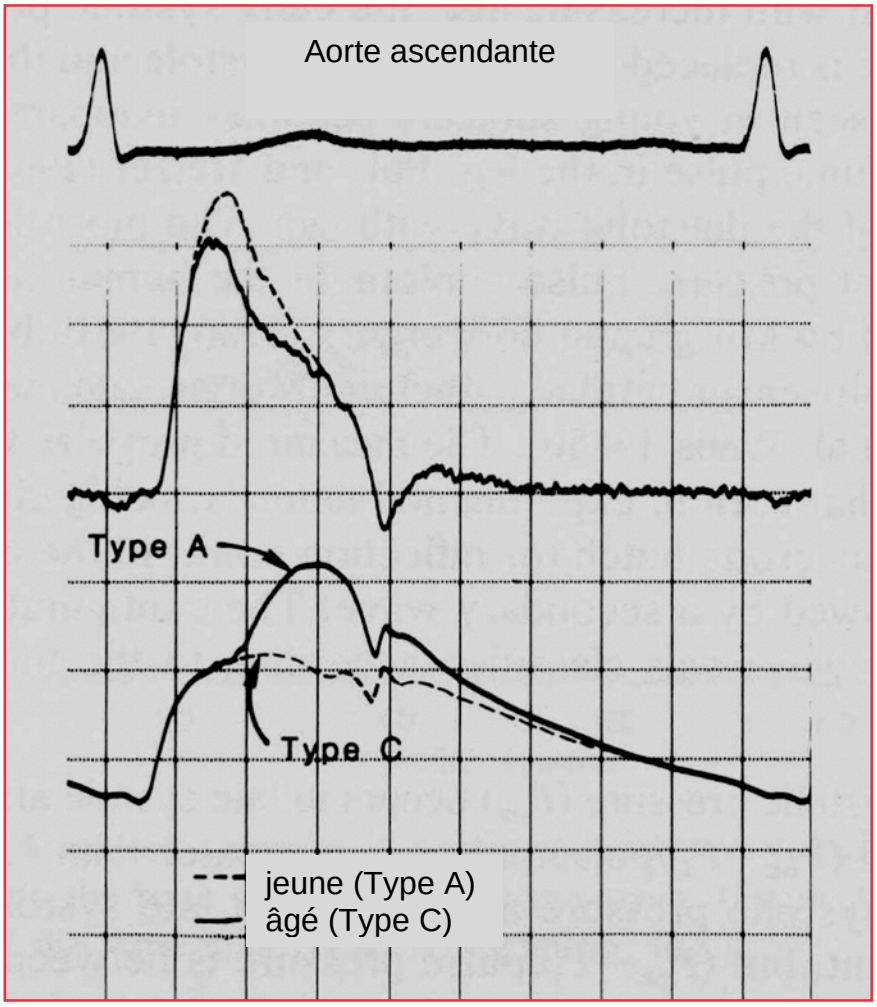

Figure 21.15 : Courbes de pression artérielle enregistrées dans l'aorte ascendante chez deux patients de type A (jeune adulte) et de type C (personne âgée) [Extrait de: Yin FCP. Ventricular/vascular coupling. Clinical, physiological and engineering aspects. New-York:Springer Verlag, 1987, Figure 4.13. Réf 130].