Le Congrès
Médecins. Urgences vitales
© 2014 Sfar. Tous droits réservés.

Echographie pleuropulmonaire en situation d'urgence

X Bobbia[1], L Muller[1], PG Claret[1], JM Bonnec[2], JE de La Coussaye[1].

[1]*Pôle Anesthésie Réanimation Douleur Urgences - CHU Nîmes - Nîmes France.*

[2]*Pôle Urgences SAMU SMUR – CH Perpignan – Perpignan France.*

Auteur correspondant :

Dr Xavier Bobbia - Pôle Anesthésie Réanimation Douleur Urgences - CHU Nîmes – Place du Pr Robert Debré 30029 Nîmes France

Tel : 06 78 17 76 90

Mail : xavier.bobbia@gmail.com

POINTS ESSENTIELS

- L'échographie pleuropulmonaire est une application d'échographie clinique.
- Son but est d'améliorer la pertinence diagnostique.
- Son intérêt majeur en structure d'urgence réside dans le nombre de patients important qui peut en bénéficier.
- Sa pertinence diagnostique comparée à l'auscultation ou à la radiographie thoracique standard n'est plus à démontrer.
- La sémiologie est spécifique, basée sur la lecture d' images « anatomiques » et l'analyse de nombreux d'artéfacts.
- Sa diffusion via la formation de l'ensemble des médecins de l'urgence est une nécessité.

INTRODUCTION

L'incidence de motifs d'admissions évoquant des pathologies pleuropulmonaires en structure d'urgence (dyspnée, douleurs thoraciques, sepsis, traumatologie…) induit la nécessité de réaliser des diagnostics précis en routine. L'examen clinique et le recueil de l'anamnèse constituent les fondements d'une prise en charge diagnostique et thérapeutique optimale. Les limites de l'examen clinique restent cependant importantes et sa variabilité interindividuelle mal étudiée. La miniaturisation et l'amélioration de l'ergonomie des machines d'échographie permettent l'utilisation courante voir systématique de l'échographie pleuropulmonaire. Non invasive, non irradiante, l'échographie devient le prolongement direct de l'examen clinique et l'appareil d'échographie un véritable « stéthoscope ultrasonique » [1-4]. L'explosion du nombre de publications relatives à l'échographie pulmonaire chez le patient critique témoigne de l'engouement des cliniciens pour cette technique [2].

L'objectif de ce texte est de présenter les techniques et signes communément admis et utilisés en échographie pleuropulmonaire. Il précisera également les limites et bénéfices potentiels à son utilisation en situation d'urgence.

PRINCIPES

L'analyse par échographie d'un organe contenant une grande quantité d'air n'est pas intuitive. Depuis plus de vingt ans, de nombreux auteurs ont cependant décrit l'intérêt diagnostique de l'échographie pleuropulmonaire [1-3, 5, 6].

Les recommandations ne préconisent pas l'utilisation d'un type de sonde en particulier [7]. S'il est probable que les sondes habituellement présentes sur les échographes (sondes dites abdominale, cardiaque et vasculaire) n'aient pas les mêmes performances en fonction des diagnostics pleuropulmonaires évoqués, la sonde dite « microconvexe » est décrite comme la plus polyvalente. Cette sonde ressemble à une sonde cardiologique, mais permet l'accès à des gammes de fréquences supérieures (5 – 7 MHz) afin de mieux appréhender les structures anatomiques superficielles, notamment la plèvre [2]. Sa large représentation dans la littérature est en partie due au travail scientifique considérable fourni par certaines équipes l'utilisant en routine. Ainsi, les travaux de Daniel Lichtenstein et al qui ont particulièrement contribué au développement de la technique [1,3,5,8] sont basés sur une analyse échographique pleuropulmonaire réalisée avec une sonde microconvexe. En pratique, ce type de sonde n'est en général pas présent sur un échographe classique. La sonde de cardiologie dans ses fréquences les plus élevées (3-5 MHz) peut être utilisée et permet l'obtention d'une image moins fine, mais cliniquement exploitable [2,9] (*figure 1*). La sonde linéaire superficielle de haute fréquence (7-10 MHz) dite « vasculaire » peut également être utilisée, la définition des éléments de surface comme la plèvre sera de très bonne qualité. En pratique, la recherche de diagnostics passant par l'étude d'images échographiques « morphologiques »

(épanchement liquidien, condensation pulmonaire) est parfaitement réalisable avec des sondes basses fréquences. La visualisation directe du glissement des feuillets de la plèvre et les diagnostics basés sur l'analyse d'artéfacts pleuraux sont plus faciles avec des sondes hautes fréquences. Dans les figures de ce texte, nous montrerons des images obtenues avec des sondes cardiologiques et des sondes linéaires de hautes fréquences.

Les grands principes de l'analyse échographique de la plèvre et du poumon sont les suivants :

- La technologie est simple et n'utilise pas le Doppler en pratique routinière.
- La sémiologie pleuropulmonaire est dynamique, en mode 2D ou TM et doit analyser les différents quadrants thoraciques, comme pour une auscultation. La sonde est posée sur les mêmes zones que le stéthoscope.
- Cette sémiologie part de l'étude de la plèvre et se poursuit par le recueil d'artéfacts dont le caractère « parasite » peut dérouter, mais qui ont une signification sémiologique forte.
- La plupart des pathologies pulmonaires aiguës observées chez les patients graves ont un contact avec la paroi et génèrent des artéfacts spécifiques analysables en échographie.
- Le poumon normal est invisible en échographie, le poumon pathologique est soit visible soit analysable indirectement par l'analyse d'artéfacts spécifiques.

SÉMIOLOGIE ÉCHOGRAPHIQUE PULMONAIRE NORMALE (*Figure 1*)

À l'état normal, seule la plèvre est visible en échographie. C'est à partir de l'image pleurale, de la présence d'artéfacts normaux et de l'absence d'artéfacts pathologiques que l'on retient l'aspect physiologique d'une échographie pleuropulmonaire. La sonde est appliquée

dans un espace intercostal de chaque zone thoracique (antérieur, latéral, postérieur), dans une direction craniocaudale, en recherchant en mode bidimensionnel la ligne pleurale. La ligne pleurale est une image linéaire hyperéchogène qui constitue l'image fondamentale en échographie pleuro pulmonaire.

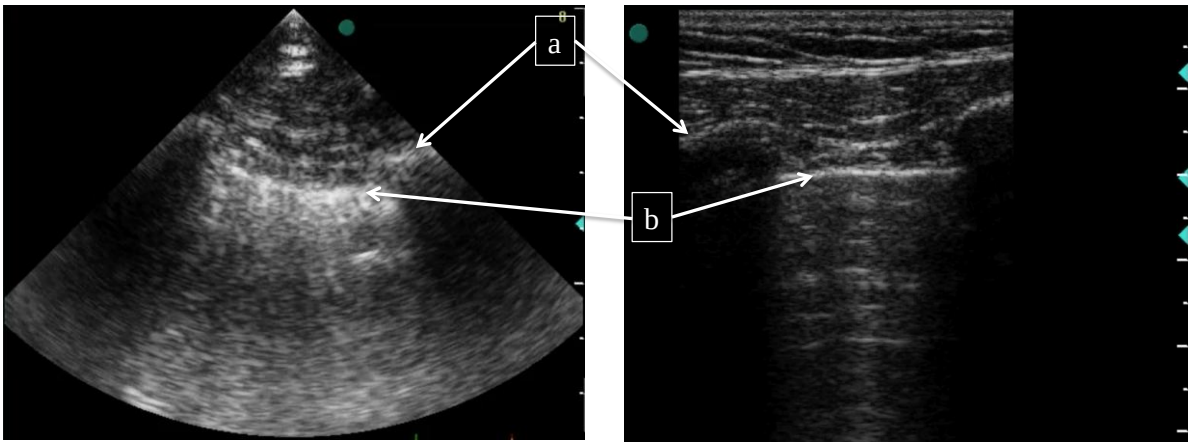

Figure 1 : Échographies pleuropulmonaires normales:

Sonde cardiologique à gauche (basses fréquences), vasculaire à droite (hautes fréquences). Visualisation des cotes (a), de la ligne pleurale (b), des lignes A et O, artéfacts statiques normaux de réflexion pleurale.

L'image pleuropulmonaire normale associe un signe dynamique et un artéfact statique:

- **La ligne pleurale et le signe du glissement pleural :** l'étape élémentaire d'une échographie pleuropulmonaire est la visualisation dynamique de la ligne pleurale, image linéaire hyperéchogène, scintillante, se déplaçant parallèlement à la sonde en suivant les mouvements respiratoires. La ligne pleurale est identifiée par son aspect linéaire hyperéchogène situé entre les ombres costales. Le grand axe de la sonde étant appliqué sur le thorax selon un axe craniocaudal, l'espace intercostal est visualisé à l'intérieur des 2 ombres des côtes adjacentes. La ligne pleurale apparait alors en dedans (0,5 cm) des 2 ombres costales et est interrompue par les 2 cônes d'ombres costaux. Ce schéma réalise l'image (ou signe) de la chauve-souris (*figure 1*). L'image en chauve-souris permet de

ne pas confondre la plèvre avec une autre structure anatomique. Une fois la ligne pleurale repérée, il faut mettre en évidence le signe du glissement pleural. Il correspond au glissement respiratoire physiologique des 2 feuillets pleuraux. En mode TM, la ligne pleurale est bien visible, scintillante, mobile, sous-tendue par un granité immobile postérieur : on parle de signe du bord de mer (*figure 2*).

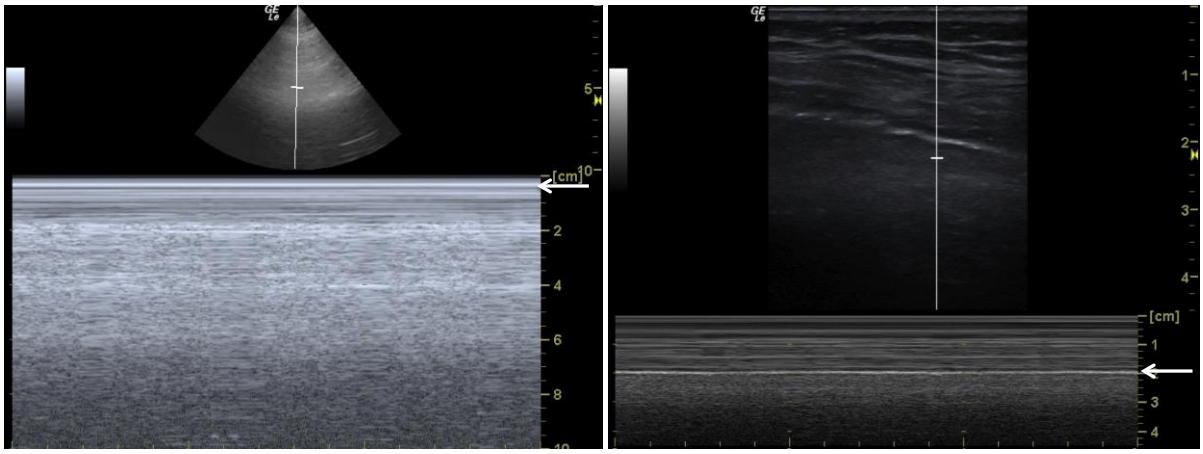

Figure 2 : Image TM pleuro pulmonaire normale.

Sonde cardiologique à gauche (basse fréquence), vasculaire à droite (haute fréquence).

Aspect en « bord de mer ». La flèche indique la ligne pleurale.

- **La ligne A**, artéfact statique normal est une image de répétition de la ligne pleurale. Il s'agit d'une image linéaire, parallèle et de longueur égale à la ligne pleurale. Lorsque la ligne A est peu visible et plus courte que la ligne pleurale, on parle de ligne O dont la signification est identique (*figure 1*).
- Chez le sujet normal, on peut visualiser une ou 2 **lignes b** : artéfact linéaire vertical en rayon de lumière ou queue de comète partant de la plèvre et rejoignant le bas de l'image. Ces lignes b isolées (1 ou 2 sur une image), n'ont pas de caratère pathologique. Elles sont visibles dans 30 % des cas, surtout dans les zones déclives [10]. Il faut les différencier des lignes B pathologiques, plus nombreuses.

DIAGNOSTIC DE SYNDROME ALVÉOLO-INTERSITITIEL (*Figure 3*)

Ce syndrome est caractérisé par la présence d'artéfacts spécifiques appelés lignes B [10]. Les lignes B sont des artefacts hyperéchogènes linéaires naissant de la ligne pleurale et rejoignant le bas de l'écran sans épuisement. À la différence des lignes b, artéfacts en queues de comètes isolés, qui peuvent être vues chez le sujet sain, les lignes B sont nombreuses (>2). Les lignes B multiples séparées de 7 mm (lignes B7) correspondent à des épaississements des septa interlobulaires comme on peut le voir dans certaines pathologies pulmonaires fibrosantes. Les lignes B3 multiples séparées de 3 mm correspondent à un œdème alvéolaire bien corrélé à l'aspect scanographique en verre dépoli [2]. Ces résultats ont une application clinique simple dans l'orientation diagnostique étiologique des dyspnées aigues. Dans un travail portant sur 66 patients admis aux urgences pour détresse respiratoire aiguë, 40/40 patients présentant un œdème aigu pulmonaire présentaient des lignes B alors que 24 sur 26 patients victimes de décompensation isolée de BPCO ne présentaient pas de lignes B [1]. Dans cette étude, 80 individus de la population témoin (absence de symptomatologie pulmonaire clinique ou radiologique) ne présentaient aucune ligne B.

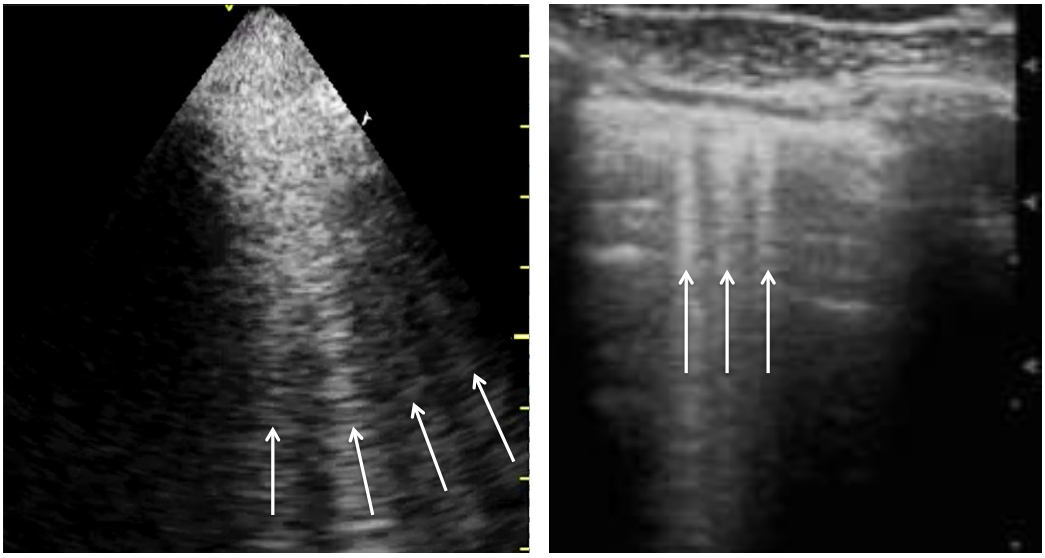

Figure 3. Lignes B (flèches) pathologiques au cours d'un œdème pulmonaire.

Sonde cardiologique à gauche (basse fréquence), vasculaire à droite (haute fréquence).

DIAGNOSTIC ET QUANTIFICATION D'UN ÉPANCHEMENT PLEURAL LIQUIDIEN (*Figure 4*).

L'épanchement pleural liquidien apparait comme une image anatomique, hypoéchogène et homogène visible en inspiration et en expiration délimitée en dehors par la paroi thoracique (ligne costale) et en bas par le diaphragme. La sonde est placée sur la ligne médio-axillaire, puis plus postérieure si aucun épanchement n'est visualisé. La visualisation du cul-de-sac pleural identifié par l'image caractéristique du diaphragme (ligne hyperéchogène en arc de cercle) facilite cette exploration (*figure 4*). Lorsque l'épanchement est suffisamment important pour entrainer un collapsus pulmonaire, le poumon est visible et mobile au sein de l'épanchement : c'est le signe du poumon flottant. Le diagnostic d'épanchement pleural est facile [11] et explique l'engouement pour la technique dans le guidage du drainage pleural [5,12,13]. Le recours à l'échographie permet de quantifier selon un mode semi-quantitatif les épanchements pleuraux liquidiens [14-17]. La quantification est réalisée à partir de la mesure du décollement pulmonaire postérieur appelée distance interpleurale (DIP). Dans le travail

princeps d'Eibenberger et al [16], une distance interpleurale maximale de 20 mm est corrélée à un volume d'épanchement de 380 ml ± 130 et une distance interpleurale de 40 mm est corrélée à un volume de 1000 ml ± 330. Dans cette étude, l'échographie se montre supérieure à la radiographie pour prédire le volume d'épanchement avec un erreur moyenne de 224 ml pour l'échographie contre 465 ml pour la radiographie ($p < 0,02$). D'autres études se sont attachées à une approche semi-quantitative. Lorsque la distance interpleurale maximale (décollement maximal après étude de tous les étages pulmonaires) est supérieure à 45 mm à droite et 50 mm à gauche, le volume de l'épanchement est supérieur à 800 ml avec une sensibilité de 94 et 100% et une spécificité de 76 et 67%, respectivement [14]. Une distance interpleurale basale de 50mm permet d'affirmer que le volume de l'épanchement est supérieur à 500ml avec une sensibilité et une spécificité de 83 et 90% quel que soit l'hémithorax étudié [15]. Dans ces 2 études, la prédiction de volume pour des épanchements < 500 ml ou > 1000ml est médiocre, le risque d'erreur étant plus important à gauche qu'à droite en raison du volume médiastinal.

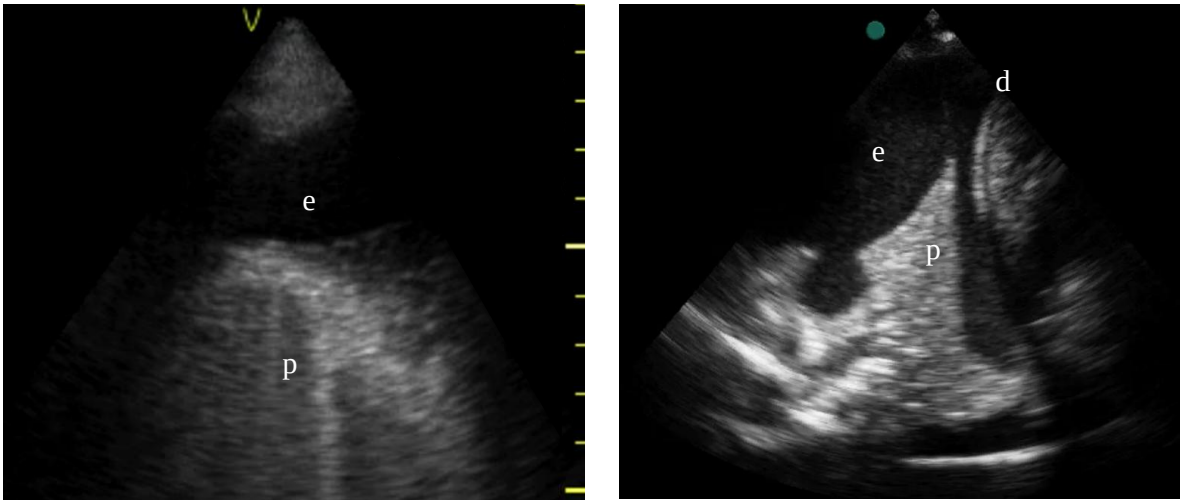

Figure 4. Épanchements pleuraux liquidiens

Modéré à gauche (basse fréquence), abondant à droite (haute fréquence).

d : diaphragme ; e :épanchement ; p :poumon

DIAGNOSTIC DE PNEUMOTHORAX (*Figure 5*)

Au contraire de l'épanchement liquidien, le diagnostic échographique de pneumothorax est plus difficile, demande une formation plus longue et une analyse rigoureuse [2]. En revanche, il est assez facile d'éliminer un pneumothorax. L'intérêt de l'échographie réside surtout dans sa capacité à diagnostiquer les pneumothorax passés inaperçus radiologiquement, particulièrement en traumatologie [6,9,18].

Élimination du diagnostic de pneumothorax : le diagnostic de pneumothorax peut être éliminé lorsque le signe du glissement pleural est présent dans les zones antérieures sur un patient en décubitus dorsal [18,19]. De la même façon, la mise en évidence de queues de comètes (ligne b) permet d'éliminer le diagnostic [8,18]. La mobilité des feuillets de la plèvre synchrone des battements cardiaques permet également d'éliminer un pneumothorax [7]. Ce signe est appelé le pouls pulmonaire échographique. Il est dû à la transmission des mouvements cardiaques au parenchyme pulmonaire. Ce signe peut également être observé en mode TM (*figure 6*).

Diagnostic positif de pneumothorax complet : le diagnostic de pneumothorax complet est fortement suspecté lorsque le signe du glissement pleural est absent dans tous les quadrants pulmonaires et qu'aucune ligne b n'est visualisée. Cette affirmation est difficile sans une certaine expérience et rigueur dans la conduite de l'examen. En mode TM, le signe du bord de mer disparaît et ne sont visibles que les lignes A.

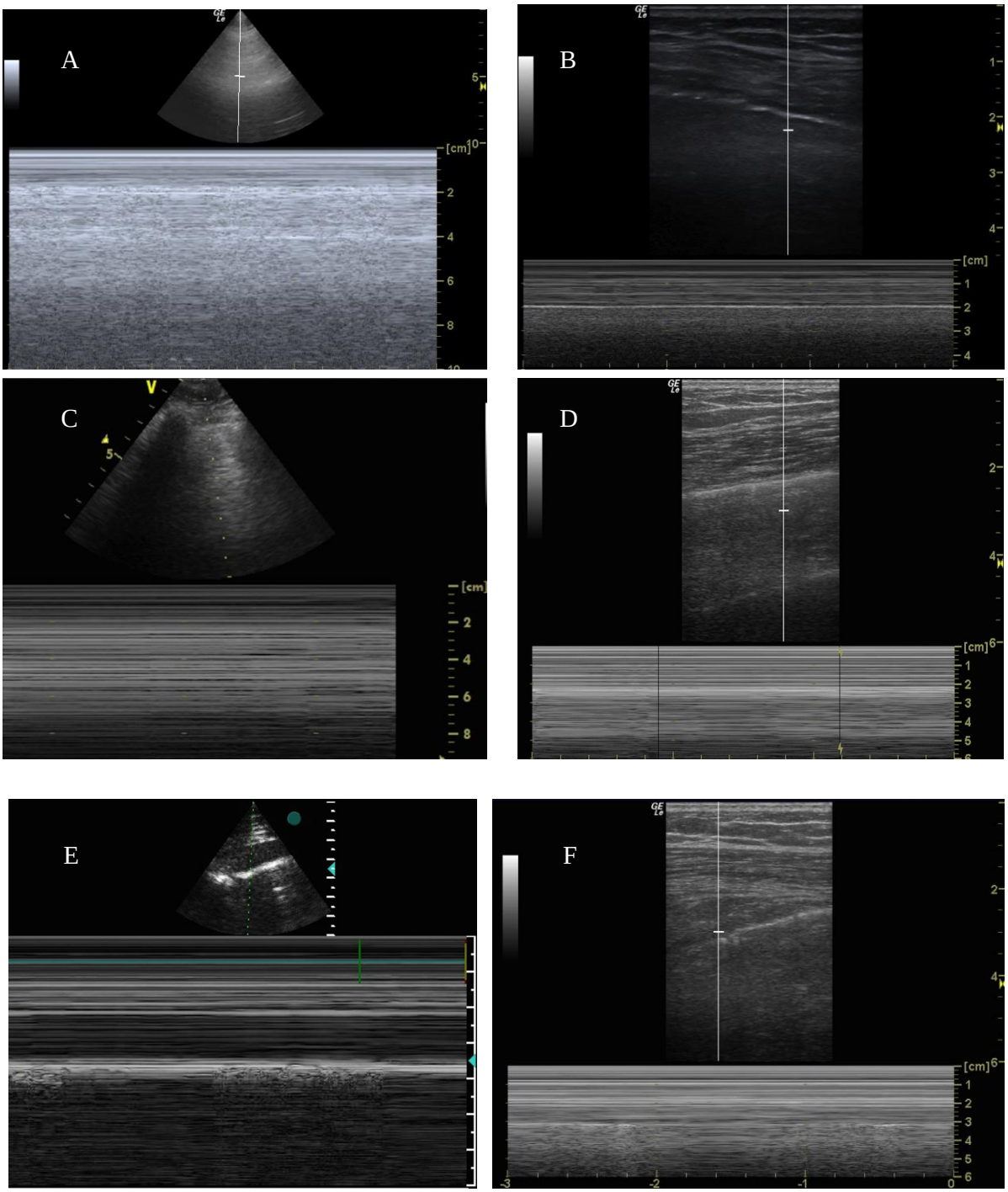

Figure 5. Dignostic échographique de pneumothorax.

Sonde cardiologique à gauche (basse fréquence), vasculaire à droite (haute fréquence).

Images A et B : Images mode TM normales, aspect en bord de mer

Images C et D : Images mode TM en faveur d'un pneumothorax, disparition de l'aspect en bord de mer, lignes A exclusives = perte de glissement pleural

Images E et F : Images mode TM de pneumothorax partiel, Point poumon : alternance respiratoire du bord de mer et de lignes A exclusives

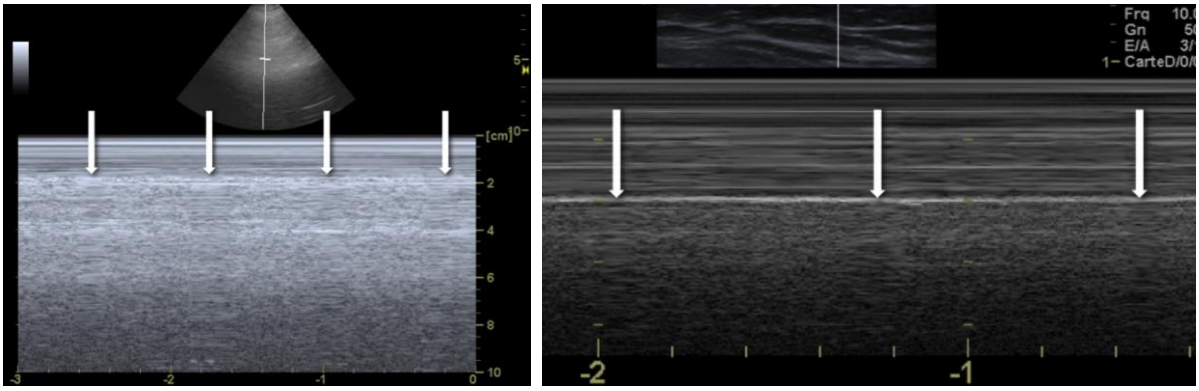

Figure 6. Pouls pulmonaire

Sonde cardiologique à gauche (basse fréquence), vasculaire à droite (haute fréquence).

Diagnostic de pneumothorax partiel : en cas de pneumothorax partiel, la reconnaissance du « point poumon » [18] est déterminante. Le point poumon correspond, à la zone où les feuillets pleuraux s'accolent en inspiration et se décollent en expiration. Ce point poumon est donc en général visualisé dans les zones antérieures ou latérales. Le point poumon est visualisé comme une ligne pleurale qui comporte une zone avec un glissement pleural (poumon accolé) et une zone sans glissement (poumon décollé) ; la jonction entre ces 2 zones est le point poumon. Cette notion est beaucoup plus facile à appréhender sur une image vidéo. En mode TM, le point poumon correspond à l'alternance, rythmée par la respiration, de signe du bord de mer et de lignes A exclusives (*figure 5*).

Arbre diagnostique de pneumothorax : Les dernières recommandations internationales sur l'échographie pleuropulmonaire proposent un arbre diagnostique permettant d'exclure ou d'affirmer un pneumothorax (*figure 7*) [7].

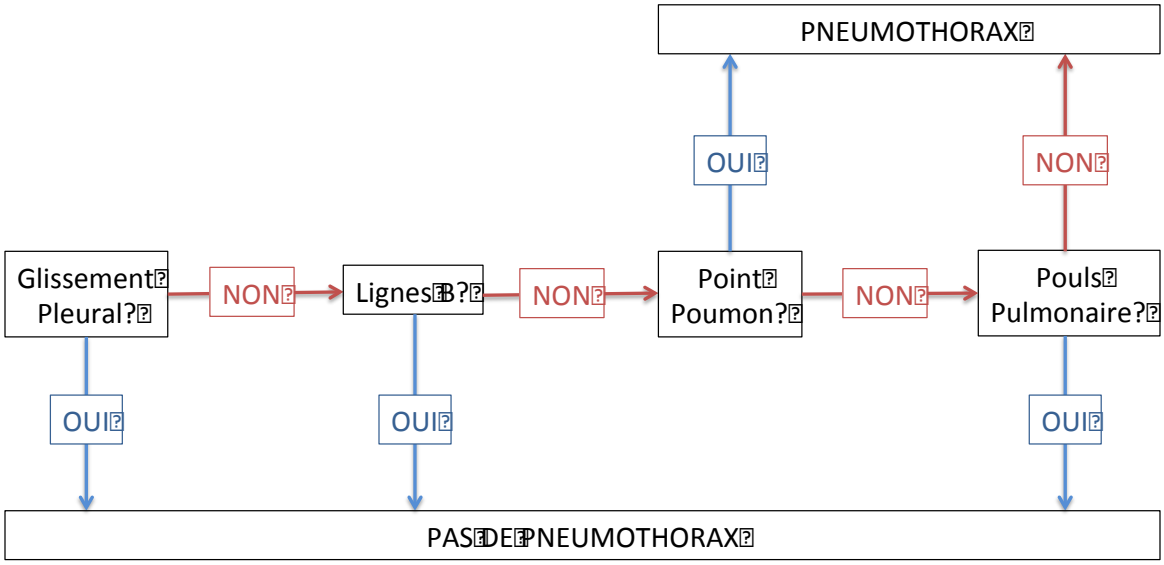

Figure 7. Arbre diagnostique de pneumothorax [7].

DIAGNOSTIC DE CONSOLIDATION PULMONAIRE (*Figure 8*)

Un œdème pulmonaire majeur, une pneumopathie, une contusion pulmonaire ou une atélectasie entraînent une perte de l'aération pulmonaire qui limitent l'effet « écran gazeux » ultrasonique et rendent le parenchyme pulmonaire visible en échographie. Le parenchyme pulmonaire ressemble alors au parenchyme hépatique (« hépatisation pulmonaire ») sous forme d'une masse relativement hypoéchogène, on parle de consolidation pulmonaire. Au sein de cette consolidation, sont visibles des images punctiformes ou linéaires hyperéchogènes correspondant aux bronches et bronchioles (bronchogramme aérique). Ce bronchogramme aérique se renforce (accentuation de l'hyperéchogenicité) en inspiration lorsque l'air y circule efficacement : on parle de bronchogramme dynamique. L'analyse du contexte clinique, de l'anamnèse, des autres artéfacts échographiques pulmonaires et du

caractère dynamique du bronchogramme permet l'orientation étiologique face à la mise en évidence d'une consolidation pulmonaire.

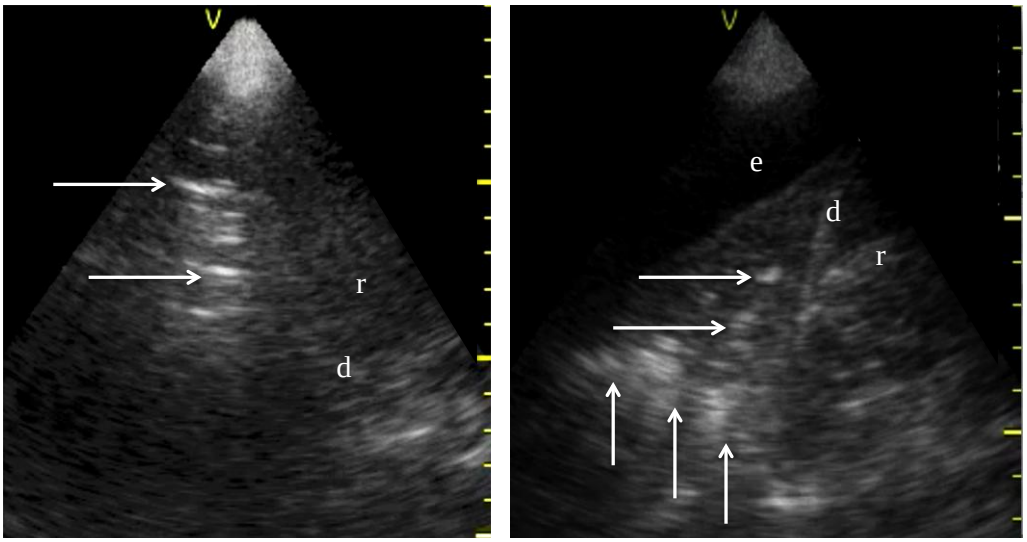

Figure 8. consolidation pulmonaire.

Image de gauche : condensation modérée

Image de droite : atélectasie avec épanchement de faible abondance

r :rate ; d :diaphragme ; e :épanchement ; flèches verticales :bronchogramme aérique ; flèches verticales : « shred sign » est la zone de jonction irrégulière entre le poumon condensé et le poumon aéré.

BÉNÉFICE ATTENDU

Gain en complément de l'examen clinique

Le but d'une technique d'échographie clinique est d'améliorer la pertinence diagnostique. Les études sur le gain apporté par les techniques d'échographie clinique montrent habituellement que ce sont dans les situations (fréquentes) d'incertitude diagnostique où ce gain est majeur [20]. De nombreuses études suggèrent que l'évaluation clinique d'une dyspnée [1,21] ou de la sévérité d'un épanchement pleural [2,5,14,15] peut se

révéler insuffisante et être significativement améliorée par l'examen échographique. La comparaison de la pertinence de l'auscultation au stéthoscope vs l'échographie pulmonaire montre un gain de sensibilité majeur pour tous les syndromes pulmonaires étudiés [3]. Il n'y a cependant pas d'opposition entre les deux. Le médecin qui pratique l'échographie pleuropulmonaire cumulera les pertinences de l'examen clinique et de l'échographie.

Comparaison avec la radiographie thoracique standard

Il existe de multiples études montrant la supériorité de l'échographie à la radiographie du thorax pour les diagnostics pulmonaires courants en situtation d'urgence [3,22,23]. Le retard d'apparition d'images pathologiques à la radiographie pulmonaire (« retard radio-clinique ») classiquement décrit dans le diagnostic de pneumopathie n'existe pas ou peu avec l'échographie [22].

La pertinence diagnostique de l'échographie, qu'il est aujourd'hui difficile de remettre en question, l'absence d'irradiation et la rapidité d'accès à l'examen posent la question de l'avenir des radiographies pulmonaires aussi largement prescrites dans les structures d'urgences.

Bénéfices pour le malade

L'ampleur du bénéfice de la pratique de l'échographie pleuropulmonaire en médecine d'urgence est secondaire aux motifs de recours (et donc au nombre de diagnostics à réaliser) : douleur thoracique, dyspnée, sepsis, état de choc… Actuellement, il n'est pas mis en évidence de preuve du bénéfice-patient (gain en terme de morbi-mortalité). Il paraît cependant difficile de penser que le gain d'efficience diagnostique, dans des situations d'urgences qui requièrent la mise en oeuvre rapide d'une thérapeutique adaptée, n'entraine pas un bénéfice pour le patient. Les recommandations de pratique de l'échographie pleuropulmonaire [7,24,25] ayant

précédé ces preuves sur l'impact en termes de morbi-mortalité, il semble difficilement envisageable la réalisation d'études de haut niveau de preuve (études randomisées avec vs sans échographie) pour prouver ce gain…

La situation cliniquement (et radiologiquement) compliquée du diagnostic étiologique des détresses respiratoires du sujet polypathologique en est l'illustration. La mise en place d'un traitement probabiliste inadéquat a un impact direct négatif pour ce type de patient [21,26,27]. Une pertinence diagnostique initiale confortée par les données de l'échographie, devrait donc améliorer ce type de prise en charge.

FREINS À LA DIFFUSION DE LA TECHNIQUE

Convaincre les médecins non formés :

La formation des médecins urgentistes en structure d'urgences en France est très hétérogène [13]. L'absence de preuve formelle de gain de morbi-mortalité n'est pas la seule explication. L'habitude d'une « pratique clinique sans échographie » est une cause fréquemment invoquée. Certaines enquêtes d'opinion montrent que l'argument « je sais faire bien sans échographie » est souvent argué par des praticiens peu motivés à se former [28]. L'augmentation du nombre de référentiels nationaux et internationaux préconisant l'utilisation de l'échographie en médecine d'urgence [7,24,25,29] devrait permettre de convaincre les plus septiques.

Le risque à moyen terme est de voir se distinguer deux catégories de praticiens en médecine d'urgence : ceux qui font de l'échographie clinique, respectant les recommandations et s'ouvrant à cette évolution de la spécialité, et ceux qui n'en font pas et ne projettent pas de se former. Ces derniers se trouveront dans les années à venir à pratiquer une médecine « anachronique ». Une solution consiste à ne pas laisser de jeunes médecins achever leur cursus initial sans formation à l'échographie clinique. Ainsi, l'enseignement de

l'échographie clinique durant le second cycle des études médicales est déjà en place dans certains pays [30]. C'est un challenge pédagogique que nous devons rapidement relever en France.

Se former

De nombreux types de formations existent en échographie clinique d'urgence. On sépare habituellement les formations longues et courtes.

Les formations universitaires de type DIU sont des formations longues qui doivent rester la référence [29]. Elles permettent une intégration des techniques et de leur rationalisation scientifique. La formation de tous les médecins d'un service par ce type de formation paraît difficilement réalisable dans un délai raisonnable. La présence d'au moins un médecin détenteur d'une formation de référence dans une équipe paraît tout de même une nécessité afin de faire naitre une dynamique de centre. Ce schéma de formation paraît réalisable, mais difficilement évaluable.

Des enseignements plus courts organisés par des sociétés possédant un conseil scientifique (type Winfocus) permettent un accès plus facile à la technique.

Si la formation des médecins déjà en exercice doit être résolue, le minimum pour assurer l'avenir est de tendre à ce qu'aucun médecin de l'urgence ne finisse sa formation initiale sans un enseignement complet en échographie clinique.

S'équiper d'un échographe

Avec la formation, l'équipement en échographe est la pierre angulaire du problème. Il est difficile (et probablement inefficace) de projeter de se former si on n'a pas la possibilité de pratiquer aisément ensuite… En 2011, un service d'urgence publique sur deux en France avait

la disponibilité d'un échographe [13]. Cette fréquence était de moins de 10% pour les services d'urgence préhospitaliers (SMUR).

Le type d'échographe revêt également une importance majeure. Il est difficilement envisageable qu'un médecin examine tous les patients qu'il ausculte avec un échographe lourd, encombrant et qui demande plusieurs minutes de mise en oeuvre. La diffusion des échographes portables et surtout ultra-portable (*pocket sized*) est une nécessité pour la pratique systématique de l'échographie pleuropulmonaire. Ce concept de stéthoscope ultrasonique est celui qui est enseigné aux étudiants de second cycle dans certains pays étrangers [30]. La présence de ce type de dispositif dans la poche des médecins de l'urgence dans les années à venir paraît probable et souhaitable.

CONCLUSION

L'échographie pleuropulmonaire est une application de l'échographie clinique d'urgence. Si sa sémiologie est spécifique, elle en a la même finalité : permettre d'améliorer l'efficience diagnostique du clinicien. Sa pertinence comparée à l'auscultation ou à la radiographie thoracique n'est plus à démontrer. Sa diffusion via la formation de l'ensemble des médecins de l'urgence est une nécessité.

RÉFÉRENCES

1. Lichtenstein D, Meziere G: A lung ultrasound sign allowing bedside distinction between pulmonary edema and COPD: the comet-tail artifact. Intensive Care Med 1998; 24: 1331-4
2. Bouhemad B, Zhang M, Lu Q, Rouby JJ: Clinical review: Bedside lung ultrasound in critical care practice. Crit Care 2007; 11: 205
3. Lichtenstein D, Goldstein I, Mourgeon E, Cluzel P, Grenier P, Rouby JJ: Comparative diagnostic performances of auscultation, chest radiography, and lung ultrasonography in acute respiratory distress syndrome. Anesthesiology 2004; 100: 9-15

4. Vignon P: [Portable echocardiographs: useful or futile?]. Arch Mal Coeur Vaiss 2003; 96: 1202-9
5. Lichtenstein D, Hulot JS, Rabiller A, Tostivint I, Meziere G: Feasibility and safety of ultrasound-aided thoracentesis in mechanically ventilated patients. Intensive Care Med 1999; 25: 955-8
6. Kirkpatrick AW, Sirois M, Laupland KB, Liu D, Rowan K, Ball CG, Hameed SM, Brown R, Simons R, Dulchavsky SA, Hamiilton DR, Nicolaou S: Hand-held thoracic sonography for detecting post-traumatic pneumothoraces: the Extended Focused Assessment with Sonography for Trauma (EFAST). J Trauma 2004; 57: 288-95
7. Volpicelli G, Elbarbary M, Blaivas M, Lichtenstein DA, Mathis G, Kirkpatrick AW, Melniker L, Gargani L, Noble VE, Via G et al : International evidence-based recommendations for point-of-care lung ultrasound. Intensive Care Med. 2012 ; 38(4):577-91.
8. Lichtenstein D, Meziere G, Biderman P, Gepner A: The comet-tail artifact: an ultrasound sign ruling out pneumothorax. Intensive Care Med 1999; 25: 383-8.
9. Zhang M, Liu ZH, Yang JX, Gan JX, Xu SW, You XD, Jiang GY: Rapid detection of pneumothorax by ultrasonography in patients with multiple trauma. Crit Care 2006; 10: R112.
10. Lichtenstein D, Meziere G, Biderman P, Gepner A, Barre O: The comet-tail artifact. An ultrasound sign of alveolar-interstitial syndrome. Am J Respir Crit Care Med 1997; 156: 1640-6.
11. Rozycki GS, Pennington SD, Feliciano DV: Surgeon-performed ultrasound in the critical care setting: its use as an extension of the physical examination to detect pleural effusion. J Trauma 2001; 50: 636-42.
12. Mayo PH, Goltz HR, Tafreshi M, Doelken P: Safety of ultrasound-guided thoracentesis in patients receiving mechanical ventilation. Chest 2004; 125: 1059-62.
13. Bobbia X, Hansel N, Muller L, Claret PG, Moreau A, Genre Grandpierre R, Chenaitia H, Lefrant JY, de La Coussaye JE : Availability and practice of bedside ultrasonography in emergency rooms and prehospital setting: a French survey. Ann Fr Anesth Reanim. 2014 ; 33: e29-33.
14. Vignon P, Chastagner C, Berkane V, Chardac E, Francois B, Normand S, Bonnivard M, Clavel M, Pichon N, Preux PM, Maubon A, Gastinne H: Quantitative assessment of pleural effusion in critically ill patients by means of ultrasonography. Crit Care Med 2005; 33: 1757-63.
15. Roch A, Bojan M, Michelet P, Romain F, Bregeon F, Papazian L, Auffray JP: Usefulness of ultrasonography in predicting pleural effusions > 500 mL in patients receiving mechanical ventilation. Chest 2005; 127: 224-32.

16. Eibenberger KL, Dock WI, Ammann ME, Dorffner R, Hormann MF, Grabenwoger F: Quantification of pleural effusions: sonography versus radiography. Radiology 1994; 191: 681-4.
17. Balik M, Plasil P, Waldauf P, Pazout J, Fric M, Otahal M, Pachl J: Ultrasound estimation of volume of pleural fluid in mechanically ventilated patients. Intensive Care Med 2006; 32: 318-21
18. Lichtenstein DA, Meziere G, Lascols N, Biderman P, Courret JP, Gepner A, Goldstein I, Tenoudji-Cohen M: Ultrasound diagnosis of occult pneumothorax. Crit Care Med 2005; 33: 1231-8.
19. Lichtenstein DA, Menu Y: A bedside ultrasound sign ruling out pneumothorax in the critically ill. Lung sliding. Chest 1995; 108: 1345-8.
20. Lapostolle F, Petrovic T, Lenoir G, Catineau J, Galinski M, Metzger J, Chanzy E, Adnet F : Usefulness of hand-held ultrasound devices in out-of-hospital diagnosis performed by emergency physicians. Am J Emerg Med. 2006 ; 24: 237-42.
21. Mueller C, Scholer A, Laule-Kilian K, Martina B, Schindler C, Buser P, Pfisterer M, Perruchoud AP: Use of B-type natriuretic peptide in the evaluation and management of acute dyspnea. N Engl J Med 2004; 350: 647-54.
22. Bourcier JE, Paquet J, Seinger M, Gallard E, Redonnet JP, Cheddadi F, Garnier D, Bourgeois JM, Geeraerts T : Performance comparison of lung ultrasound and chest x-ray for the diagnosis of pneumonia in the ED. Am J Emerg Med 2014 ; 32 : 115-8.
23. Alrajhi K, Woo MY, Vaillancourt C : Test characteristics of ultrasonography for the detection of pneumothorax: a systematic review and meta-analysis. Chest. 2012 ; 141 : 703-8.
24. Mayo PH, Beaulieu Y, Doelken P, Feller-Kopman D, Harrod C, Kaplan A, Oropello J, Vieillard-Baron A, Axler O, Lichtenstein D, Maury E, Slama M, Vignon P : American College of Chest Physicians/La Société de Réanimation de Langue Française statement on competence in critical care ultrasonography. Chest. 2009 ; 135 : 1050-60.
25. American College of Emergency Physicians : American College of Emergency Physicians. ACEP emergency ultrasound guidelines-2001. Ann Emerg Med 2001 ; 38 : 470-81.
26. Bales AC, Sorrentino MJ. Causes of congestive heart failure: prompt diagnosis may affect prognosis. Postgrad Med 1997;101: 44-9, 54-6.
27. Wuerz RC, Meador SA. Effects of prehospital medications on mortality and length of stay in congestive heart failure. Ann Emerg Med 1992;21:669-74.

28. Bailey PL, Glance LG, Eaton MP, Parshall B, McIntosh S : A survey of the use of ultrasound during central venous catheterization. Anesth Analg. 2007 ; 104 : 491-7.
29. Petrovic T., Hélenon O., Tazarourte K., Hinglais E., Pès P., Lapostolle F. Échographie de l'urgentiste In : Actualités en Médecine d'Urgence, L'imagerie et l'urgence. Journées Scientifiques de la SFMU, Vittel 2011. SFEM Éd 2012 ; 97-136.
30. Solomon SD1, Saldana F: Point-of-care ultrasound in medical education--stop listening and look. N Engl J Med 2014 20 ; 370 : 1083-5

Déclaration d'intérêts :

Le premier auteur (Dr Xavier Bobbia) déclare avoir des conflits d'interet avec GE Healthcare (réalisation de formations clients).