

L'E.C.G. pour les nuls

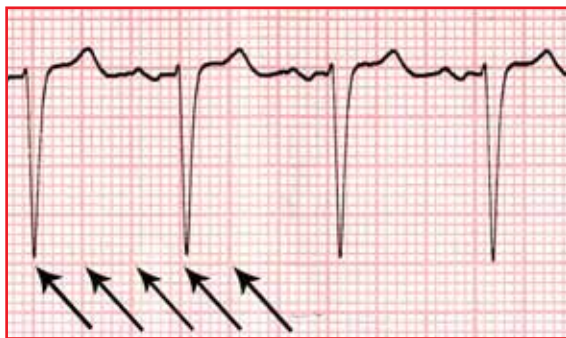
Yannick GOTTWALLES

Suite chronologique de l'onde P sur un tracé normal, le complexe QRS révèle la propagation de l'activation électrique à travers le myocarde ventriculaire. Il s'agit généralement, mais pas toujours, de la plus grande déflexion de l'électrocardiogramme. Sa forme est en général pointue, variable en fonction de la dérivation analysée.

3. Le QRS dans tous ces états

LE RYTHME CARDIAQUE

La fréquence cardiaque est déterminée par la fréquence des complexes QRS, qu'ils soient ou non précédés d'une onde P. Elle se calcule grossièrement selon le nombre de carreaux qui séparent deux complexes QRS successifs, selon la règle 300/150/100/75/60/50.
5 carreaux = 1 seconde = fréquence à 60 cycles/min

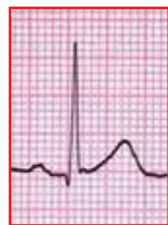

1^{ère} flèche = un complexe
2^{ème} flèche = 1 grand carreau = 300 cycles / mn si le QRS suivant se trouvait à ce niveau
3^{ème} flèche = 2 grands carreaux = 150 cycles / mn si le QRS suivant se trouvait là
4^{ème} flèche = 3 grands carreaux = 100 cycles / mn et le QRS suivant se trouve très discrètement après cette flèche ; la fréquence cardiaque se situe entre 100 et 75 cycles / mn, très proche de 100 (95 cycles par minute sur le tracé complet).

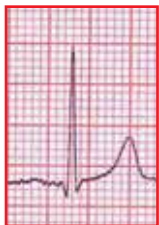NOMENCLATURE

Il existe une nomenclature propre au complexe QRS : la présence et la taille relatives des différentes composantes sont désignées par les lettres q, r, s, Q, R, S. La première onde positive est nommée r ou R, une onde négative est nommée q ou Q si elle précède r ou R, s ou S si elle suit r ou R. Toute onde entièrement négative est dénommée qs ou QS. Les grandes déflexions sont désignées par une lettre majuscule appropriée, les petites déflexions sont désignées par une lettre minuscule appropriée, et toute seconde onde positive est nommée r' ou R'.

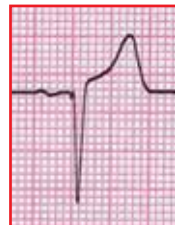Quelques exemples :



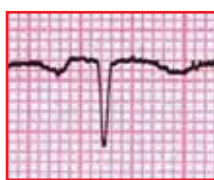Une onde P puis un « qR »



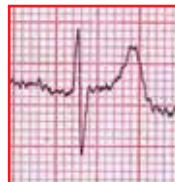Une onde P puis un « qRs »



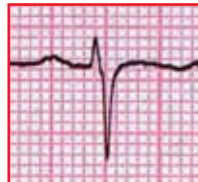Une onde P puis un « qrS »



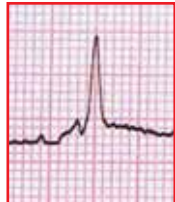P puis un « QS »



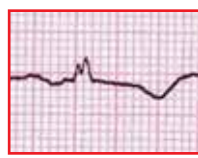P puis « RS »



P puis « rS »



P puis « rsR' »



P puis « rsr' »

NORMALITÉ DE Q

Sa durée doit toujours être inférieure à 0,04 seconde. Sa profondeur ne doit pas dépasser le quart de la hauteur de l'onde R qu'elle précède, en précordial. En fait, elle ne devrait pas exister.

NORMALITÉ DE QRS

L'amplitude de la plus grande onde R en précordial doit être comprise entre 8 et 27 mm. La somme de la plus grande onde R et de la plus profonde onde Q doit être inférieure à 40 mm. La durée maximale du QRS est inférieure à 0,10 secondes. La taille de R ne doit pas dépasser 13 mm en aVL, et 20 mm en aVF. Enfin, l'axe cardiaque normal est compris entre - 30° à + 90°.

LE TRACÉ ÉLECTRIQUE ET L'ISCHÉMIE : TRADUCTION ÉLECTRIQUE

Les potentiels d'action sont le reflet de la viabilité de toutes les parties du myocarde et du tissu conducteur. Cette viabilité est dépendante d'une perfusion satisfaisante des tissus. L'athérome coronaire peut provoquer une atteinte ischémique dans n'importe quelle partie du myocarde ou du tissu conducteur,

induisant des modifications des ondes P, des complexes QRS, des segments ST, ou des ondes T dans n'importe quelle dérivation de l'E.C.G. ; des troubles du rythme sont possibles quels qu'ils soient en cas d'ischémie du tissu conducteur. Il en résulte une gamme d'anomalies électriques très étendue, avec une sommation et deux paradoxes :

1. Sommation : les troubles ischémiques se surajoutent aux anomalies préexistantes des tracés
2. Deux paradoxes : un athérome très étendu et un tracé E.C.G. normal peuvent exister, tout comme des infarctus à coronaires épicaudiques angiographiquement saines

L'E.C.G. n'est pas un instrument infaillible de diagnostic de cardiopathie ischémique. Il existe cependant deux anomalies qui sont des indices de cardiopathie ischémique, tels un voltage anormalement bas de R dans une zone localisée ou des ondes Q anormales. Ces anomalies sont fonctions et sont la conséquence de la réduction de la quantité de myocarde vivant, ou de son absence totale en regard de l'électrode exploratrice.

PERTE DE VOLTAGE DE R

En situation normale, l'augmentation progressive de l'épaisseur du myocarde sous-jacent provoque une augmentation progressive de la déflexion positive : R augmente, S diminue parallèlement, et V6 est grossièrement le miroir de V1 (schéma 1).

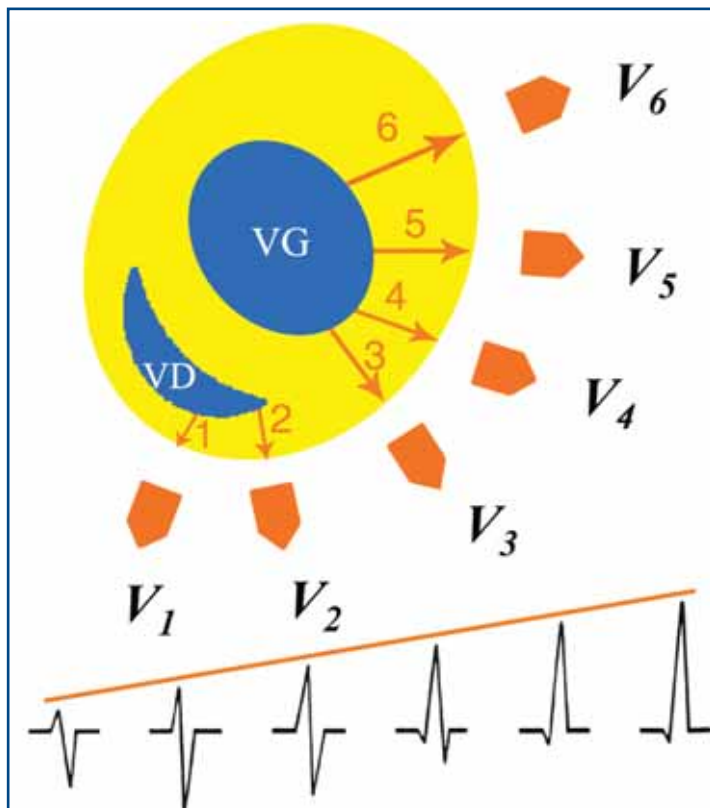


Schéma 1 : Coupe transversale du myocarde avec les parois musculaires, le ventricule gauche (VG) et le ventricule droit (VD) – Evolution et progression normale de l'onde R de V1 à V6, en fonction de l'épaisseur du muscle traversé

En cas d'atteinte ischémique, il y a diminution de l'épaisseur du myocarde viable en une zone localisée. Ce critère n'est néanmoins pas applicable à V1 et à V6, et il faut au moins 2 dérivations concernées entre V2 et V5. Un tracé comparatif antérieur est parfois nécessaire. L'onde R ne peut progresser normalement (schéma 2).

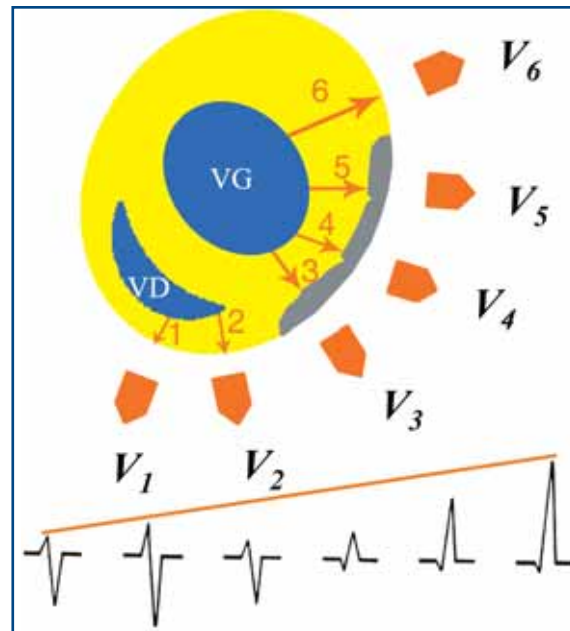


Schéma 2 : infarctus non transmurale en regard de V3 à V5 - Le muscle cicatriciel est électriquement inerte, il n'y a pas de progression harmonieuse de l'onde R, une onde Q de petite taille peut apparaître – Le tracé enregistre successivement :
 - en V3, un aspect rS suite au rabotage de R ;
 - en V4, un aspect qr ou qR ;
 - en V5, un aspect qR ;
 - en V6, un aspect normal du complexe.

Pour un infarctus transmurale, il y a une disparition totale des ondes R. Le tracé électrique n'est pas influencé par un myocarde sous-jacent électriquement inerte, mais il reste sous l'influence de la paroi opposée, ce qui signifie que le potentiel d'action s'éloigne de l'électrode expliquant l'aspect QS (schéma 3).

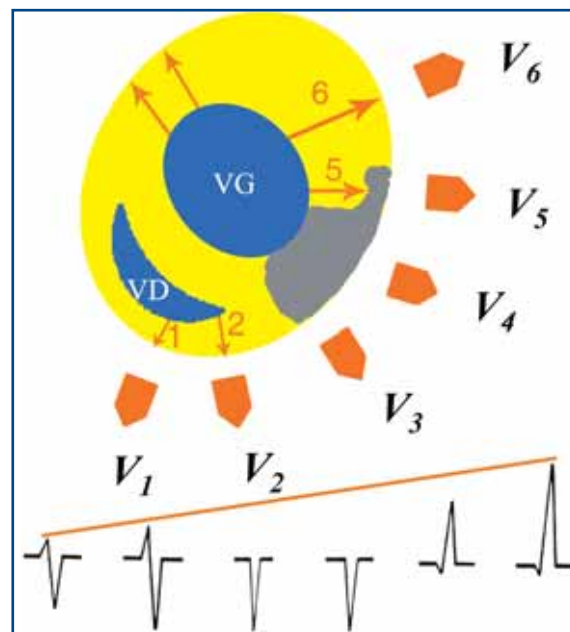


Schéma 3 : lors d'un infarctus transmurale en regard de V3 et V4, et non transmurale en regard de V5, il existe un aspect QS en V3 et V4, et un aspect qS en V5 – L'aspect QS correspond à la face postérieure du myocarde, qui reste seule électriquement parlante en regard de V3 et V4 – Il s'agit en fait d'une image en miroir d'une onde R postérieure, V3 étant le miroir de V9.

Selon l'épaisseur de myocarde atteint, on note successivement une réduction de voltage de l'onde R, une onde Q anormale, une onde Q et une réduction de R, puis un complexe QS.

LES BLOCS DE BRANCHE

On distingue le bloc de branche droit (BBD), le bloc de branche gauche (BBG), les hémiblocs parmi lesquels on distingue l'hémibloc antérieur gauche (HBAG) et l'hémibloc postérieur gauche (HBPG), et enfin les associations possibles BBD + HBAG et BBD + HBPG

LE BLOC DE BRANCHE DROIT OU BBD

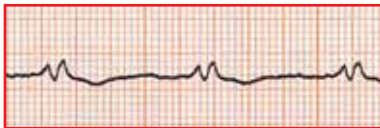
Il y a défaut de conduction sur la branche droite du faisceau de His, l'influx passant par la branche gauche, puis la transmission se poursuit par l'intermédiaire des fibres de Purkinjé au ventricule droit. Il en résulte une lenteur de la conduction au travers du myocarde, avec un retard de dépolarisation du ventricule droit et un retard de repolarisation du ventricule droit. De ce fait, la durée globale du QRS est prolongée ($\geq 0,12$ secondes ou 3 petits carreaux), il y a un aspect de seconde dépolarisation, on constate l'apparition d'une onde R secondaire en V1 large et empâtée, l'apparition d'une onde S profonde en V5, V6 : c'est l'aspect typique de V1 en M, ou en oreilles de lapin. Il peut être complet ou incomplet si la durée est inférieure à 0,11 secondes.

La partie initiale du QRS n'est pas modifiée en présence d'un BBD, et les critères de normalité ou d'anomalies de voltage, de la progression de l'onde R, et des ondes Q peuvent être appliqués. En conséquence de quoi, on peut diagnostiquer un infarctus, une hypertrophie ventriculaire, et la quasi totalité des pathologies musculaires cardiaques. Il peut être complet ou incomplet si la durée est inférieure à 0,11 secondes.

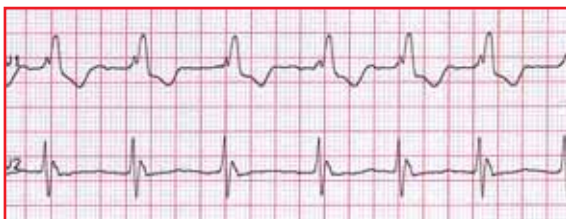
Un BBD se voit dans les cardiopathies ischémiques, les pathologies respiratoires avec répercussion cardiaque, l'hypertension artérielle, l'embolie pulmonaire, les myocardio-pathie, la maladie de Chagas, les cardiopathies congénitales (CIA, Fallot, ..), ...

Il n'est pas synonyme de cardiopathie sous-jacente, peut être physiologique notamment chez le sportif, sans traduction clinique ou pathologique.

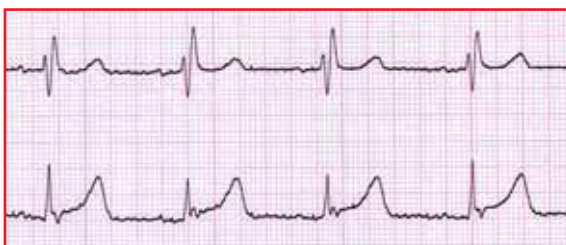Divers aspects de BBD sont rencontrés, voici quelques exemples avec leurs aspects en V1 :



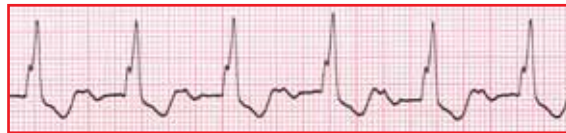BBD avec aspect rS'



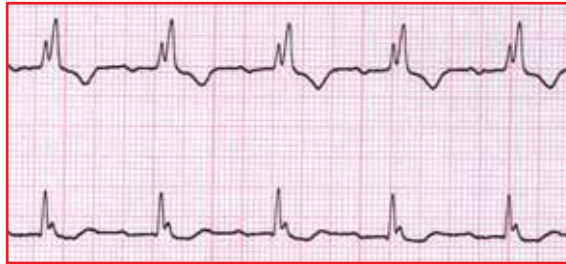BBD avec aspect rsR'



BBD avec aspect rSR'



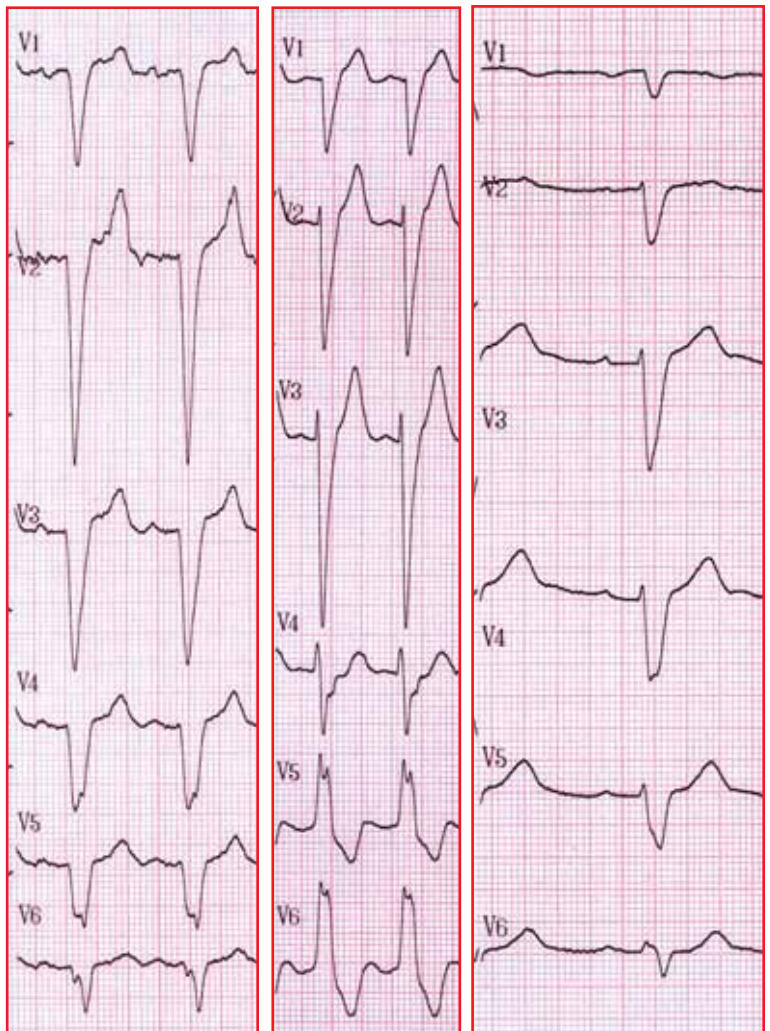
BBD avec aspect RsR'



BBD avec aspect RSR'

LE BLOC DE BRANCHE GAUCHE OU BBG

Il y a défaut de conduction sur la branche gauche du faisceau de His, avec une dépolarisation septale qui s'effectue en sens inverse. La dépolarisation et le retour à la normale du ventricule gauche sont retardés, la conduction se faisant au travers des fibres de Purkinjé issues de la branche droite du faisceau de His. Le ventricule gauche étant le ventricule le plus parlant électriquement, il y a des modifications majeures des complexes QRS précordiaux, avec une durée globale de QRS prolongée, l'absence d'onde R en V1, l'absence d'onde Q septale en V5, V6, un aspect en V5, V6 en M ou crocheté.



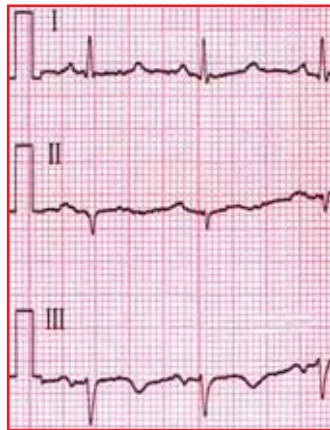La partie initiale de QRS se produit en sens contraire de la normale dans l'ensemble des dérivations, les critères de normalité ou d'anomalies de voltage, de la progression de l'onde R, et des ondes Q ne peuvent plus être appliqués. En conséquence de quoi, il n'est plus possible de diagnostiquer un infarctus, une hypertrophie ventriculaire, .. selon les critères classiques.

Un bloc de branche gauche indique toujours la présence d'une affection cardiaque sérieuse, telles les cardiopathies ischémiques, une cardiopathie post-hypertensive, un rétrécissement aortique calcifié serré, une dégénérescence fibreuse du tissu conducteur, les cardiomyopathies congestives et hypertrophiques, les myocardites, en post-chirurgie cardiaque, les cardiopathies congénitales.

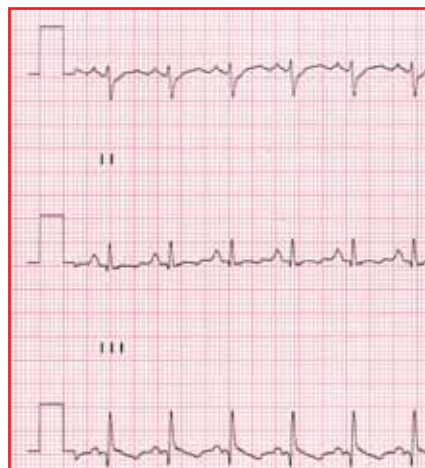En page précédente, 3 aspects de BBG : QRS élargis, bien au-delà des 0,12 secondes, évoquant faussement un aspect QS pour le premier tracé, ou un important rabotage de R en antérieur étendu.

LES HÉMBLOCS

Il y a rupture soit de la branche antéro-supérieure (HBAG), soit de la branche postéro-inférieure (HBPG) du tronc gauche du faisceau de His. Le trouble fonctionnel majeur qui en suit est la déviation axiale spectaculaire de l'axe de QRS dans le plan frontal.



Pour un HBAG, l'axe moyen sur le plan frontal est au-delà de -30° , et il existe une onde R initiale en DII, DIII et aVF. DII est par conséquent négatif.

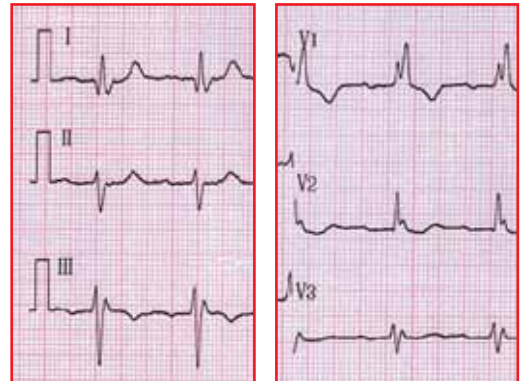


Pour un HBPG, l'axe moyen sur le plan frontal est dévié sur la droite, entre $+90^\circ$ et $+120^\circ$. DI est par conséquent négatif.

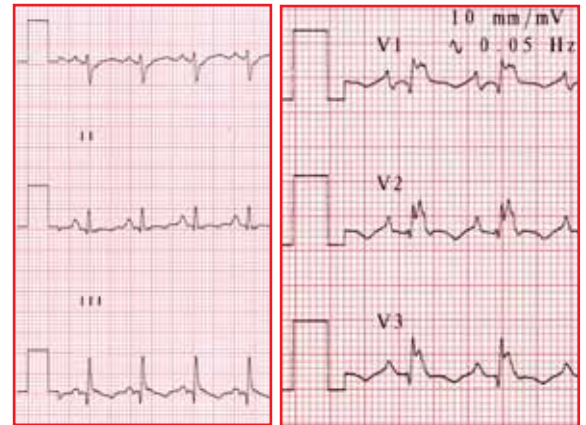
Conclusion : DI négatif = HBPG, DII négatif = HBAG

LES ASSOCIATIONS POSSIBLES SONT DE 2 TYPES :

1. Soit BBD + HBAG ou oreille de lapin en V1 et DII négatif
 - a. Cette association est fréquente ;
 - b. Mais seules 5 à 15 % évolueront vers un bloc auriculo-ventriculaire complet



2. Soit BBD + HBPG ou oreille de lapin en V1 et DI négatif
 - a. Cette association est beaucoup moins fréquente ;
 - b. Mais 60 à 70 % évolueront vers un bloc auriculo-ventriculaire complet, et sa découverte lors d'un bilan de malaise, lipothymie, chute ou perte de connaissance doit faire évoquer cette évolution.



Ce qu'il faut retenir

1. La fréquence cardiaque est définie par le nombre de complexes QRS.
2. Le QRS est habituellement positif en DI-DII.
3. DII négatif = HBAG.
4. DI négatif = HBPG.
5. Les QRS sont tous fins ($<0,10$) et normovoltés.
6. Un aspect normal de QRS est rS en V1, qR en V6, et R croît de V1 à V4.
7. Il n'y a jamais d'onde Q sauf microQ en frontal ($<1/3$ de R) et microQ en V5-V6.
8. Un aspect en oreilles de lapin ou en M en V1 est un BBD.
9. Un BBD est non pathologique jusqu'à preuve du contraire.
10. Un aspect QS élargi avec M en V6 est un BBG.
11. Un BBG est toujours pathologique.
12. BBD + HBPG est précurseur d'un BAV complet.