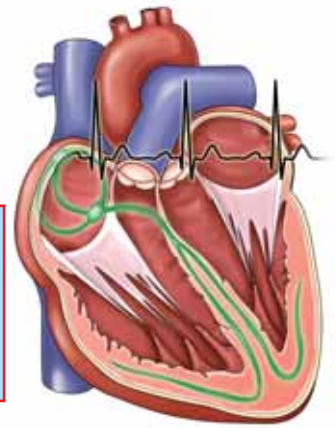


L'E.C.G. pour les nuls

Dr GOTTWALLES Yannick



Dans le précédent numéro, ont été décrits les pré-requis anatomiques et électrophysiologiques nécessaires pour lire un tracé ECG. Ces bases acquises, le seul moyen d'être performant dans la lecture d'un ECG est une pratique régulière, avec interprétation la plus systématique possible, l'ordre logique de lecture restant l'ordre chronologique. L'illustration pour la pratique sera privilégiée pour les articles suivants.

2. Tout repose sur l'onde P

La première onde visible en principe sur un tracé est l'onde P, onde qui correspond à la dépolarisation des oreillettes, droite tout d'abord, l'activation se faisant par le nœud sinusal, puis gauche après propagation de l'influx.

Les ondes P sont de morphologie très variable, morphologie fonction de :

- la taille des oreillettes
 - la déflexion est en principe monophasique, cependant en cas d'hypertrophie auriculaire, un aspect diphasique est possible, ou un aspect hypertrophique
- la dérivation de lecture du tracé
 - les meilleures dérivations pour reconnaître l'onde P sont DII, DIII puis V1
- la localisation de l'activation spontanée ou pace-maker naturel
 - en statut physiologique normal, le nœud sinusal se situe en haut et à droite de l'oreillette droite, la propagation de l'influx se faisant de cellule à cellule vers le bas, l'avant et la gauche
 - l'axe électrique global du cœur relie le point médioclaviculaire droit au coude gauche
 - en cas d'extrasystolie auriculaire basse ou d'une activation spontanée prise par un autre relais, la morphologie va se modifier
- du type de rythme cardiaque
 - en statut physiologique normal, le rythme est sinusal régulier
 - lorsque le nœud sinusal naturel fait défaut, le relais peut être pris par un second nœud situé ailleurs dans l'oreillette
 - lors de troubles du rythme naissant dans les oreillettes, la morphologie de l'onde se modifie.

CRITÈRES DE NORMALITÉ

L'onde P est une petite déflexion arrondie. Elle est toujours positive de V3 à V6 et peut être positive ou diphasique en V1 et V2. Son amplitude est de moins de 2,5 mm dans l'ensemble des dérivations.

Elle est suivie en principe d'un segment iso-électrique, la séparant du début du complexe QRS, faussement dénommé PR. Cet espace se mesure du début de l'onde P au début de l'onde Q, il doit être constant d'un cycle à l'autre, et est d'une durée de 0,12 à 0,20 seconde, cette durée étant proportionnelle au rythme cardiaque.

Toute onde P doit être suivie d'un complexe QRS, et cette même onde P doit être identique lors de chaque dépolarisation, garantissant la normalité de la fonction sinusale.

La fréquence de stimulation du nœud sinusal est variable en fonction de l'état physiologique, des efforts physiques, de l'entraînement de l'individu, du sexe, des conditions de vie. Une fréquence entre 50 et 120 cycles par minute évoque la persistance d'un rythme sinusal. Une fréquence plus basse doit faire évoquer un trouble conducteur associé en l'absence de cause physiologique évidente –entraînement, traitement chronotrope–. Une fréquence plus élevée doit faire rechercher la localisation de démarrage de ce rythme, un complexe QRS fin étant en faveur d'une tachycardie supra-ventriculaire, des complexes larges suggérant une tachycardie plutôt ventriculaire, en l'absence d'aberrations de conduction de branche.

L'analyse de l'onde P va permettre de se prononcer sur les éléments suivants :

- le rythme peut-il être défini ? sinusal ou non, régulier ou non, bradycarde ou tachycarde,
- le rythme naît-il au niveau du nœud sinusal ou non ? L'origine est-elle supra-ventriculaire ? Existe-t-il un foyer ectopique autre ?
- le rythme est-il supra-ventriculaire mais arythmique, en tachycardie atriale, flutter ou fibrillation ?
- en l'absence d'onde P, un rythme d'échappement sera évoqué d'autant plus que la fréquence cardiaque sera basse
- en présence d'un stimulateur cardiaque, le type de stimulateur peut être reconnu (AAI, VVI, DDD, ..)

L'ensemble de ces éléments d'analyse aura une implication thérapeutique parfois immédiate selon son impact clinique, ou sinon à court terme.

LES TYPES DE TRACÉ DE L'ONDE P

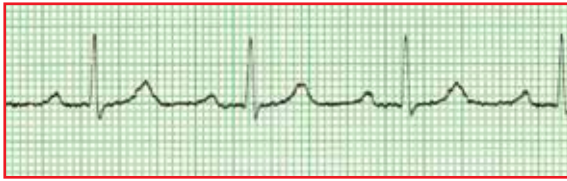Lors de toute interprétation d'ECG, deux questions majeures doivent se poser :

1. existe-t-il une onde P ?
2. chaque onde P est-elle suivie d'un complexe QRS ?

Le rythme est dit supra-ventriculaire lorsqu'il naît au dessus de l'étage ventriculaire.

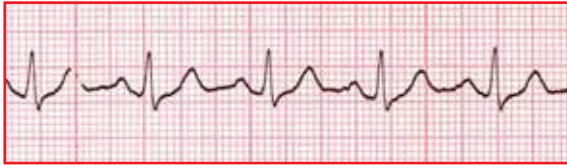La morphologie des ondes P sera soit une déflexion rapide, soit un dôme évoquant une organisation en grandes mailles, soit une variation de la ligne iso-électrique évoquant une organisation bien plus anarchique.

1. P existe, et est toujours suivie d'un QRS



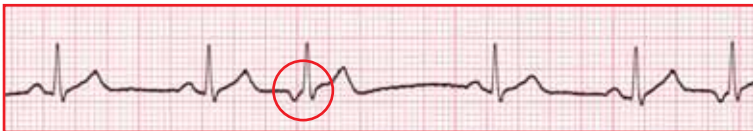
Il s'agit d'un rythme sinusal régulier, les ondes P sont identiques entre elles, suivies d'un QRS qui reste fin. Le rythme bien qu'un peu rapide, est normal.

2. P existe et est toujours suivie d'un QRS



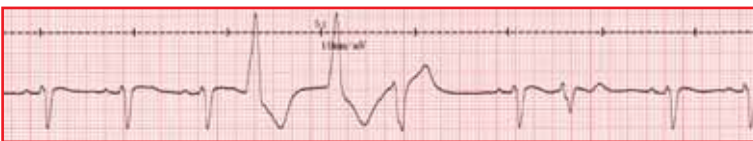
Le rythme est sinusal, régulier, les ondes P sont identiques, le PR est normal, les QRS sont fins. Le rythme est normal.

3. P existe, il y toujours un QRS après, mais le rythme est irrégulier et la morphologie de P est variable



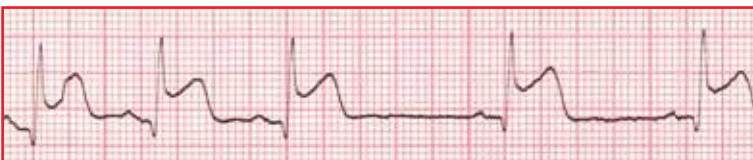
Le rythme est sinusal, régulier sur les complexes 1, 2, 4 et 5. Sur le complexe 3, il existe une onde P mais qui est négative, avec un QRS qui reste d'aspect identique aux autres QRS. Il s'agit d'une extrasystole auriculaire, qui naît dans la partie basse de l'oreillette, remonte à contre-courant vers le nœud sinusal. Il existe un repos compensateur.

4. P existe, mais pas toujours, et les QRS ont des aspects différents



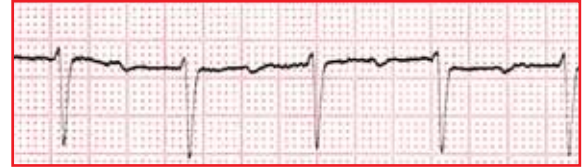Sur les 3 premiers complexes, le rythme est sinusal, régulier, avec des complexes fins. Les complexes 4 et 5 sont aberrants, élargis, avec un axe opposé aux premiers QRS. Le complexe 6 s'affine, se rapproche de la morphologie des premiers QRS, le complexe 7 est identique aux premiers et aussi précédé d'une onde P, et le complexe 8 ressemble aux autres tout en étant moins ample. Il s'agit d'un rythme sinusal régulier sur les trois premiers complexes, suivi d'un triplet d'extra-systoles ventriculaires, d'un QRS normal, puis d'une extra-systole supra-ventriculaire (QRS quasi-identique mais pas d'onde P).

5. P existe et nombre de P = nombre de QRS



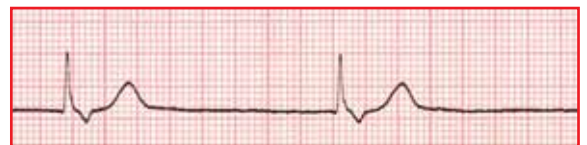
Rythme sinusal, avec ondes P bien visibles, chaque onde étant suivie d'un complexe ; le rythme n'est pas régulier, il existe une bradycardie après le 4^{ème} complexe, dans un contexte d'infarctus du myocarde, avec un PR qui reste sensiblement identique.

6. P existe et est toujours suivie d'un QRS



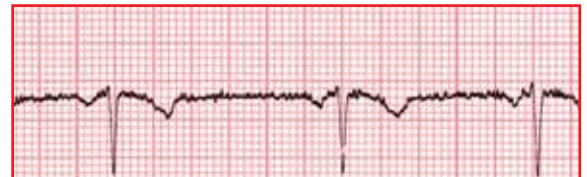Le rythme est sinusal, régulier, avec des ondes P visibles, des QRS en nombre égal, mais un PR allongé, bien supérieur à 0,20 secondes (5 petits carreaux ou 1 grand carreau) : il s'agit d'un bloc auriculo-ventriculaire du premier degré.

7. Je ne vois pas d'onde P



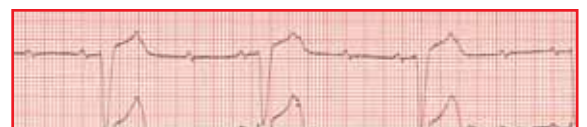Le rythme est lent (30 cycles/mn), les complexes QRS sont fins, et il n'y a pas d'onde P. Mais, à la fin de S, il y a une petite onde négative : il s'agit d'un rythme d'échappement ventriculaire, avec onde P rétrograde.

8. Les ondes P existent, il y a toujours un QRS après, le rythme n'est pas régulier, et les ondes P sont négatives

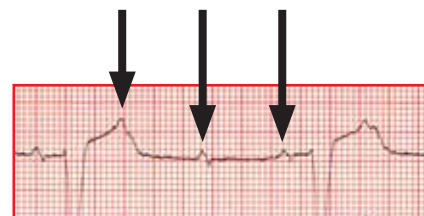


La présence d'ondes P négatives dans les dérivations inférieures signe leur naissance proche du sinus coronaire. Il s'agit d'un rythme dit du sinus coronaire.

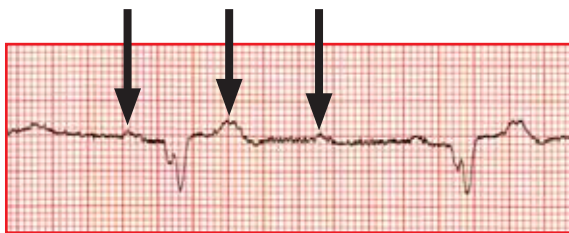
9. P existe mais il y a plus de P que de QRS



Les ondes P sont bien visibles, il en existe 11 sur le tracé, pour près de 4 complexes QRS, complexes élargis. Le PR entre la seconde onde P et le premier QRS est identique sur les QRS suivants : il s'agit d'un rythme sinusal, avec un bloc auriculo-ventriculaire, et une conduction de type 3/1. Un complexe est conduit toutes les 3 stimulations. A noter, les ondes P se confondent avec le sommet des ondes T.




10. P existe mais il y a plus de P que de QRS



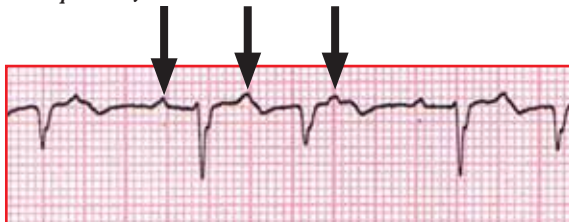
Les ondes P sont un peu moins bien visibles par rapport au tracé précédent, mais les mêmes remarques illustrent ce tracé : trouble conductif de type 3/1, avec en plus un PR à 0,24 seconde lorsque P conduit.

11. Les ondes P sont difficiles à voir, le rythme est irrégulier



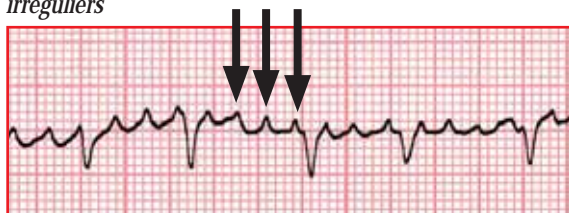
Devant ce tracé, il faut se concentrer sur les zones où le rythme cardiaque est le plus lent, c'est-à-dire lors des espacements les plus importants entre 2 QRS (*entre les 3^{ème} et 4^{ème} complexes, ou entre les 9^{ème} et 10^{ème} QRS*). Si une onde P semble se dessiner entre les 9 et 10, on a tendance à voir 2 ondes P entre les 3 et 4. En reportant cette période entre 2 ondes supposées P, on aperçoit des ondes P à une fréquence de plus de 300 par minute, avec une conduction variable des QRS. Il s'agit d'une tachycardie supra-ventriculaire, de type atriale.

12. Je vois des ondes P, les QRS sont irréguliers, et il y a plus de P que de QRS



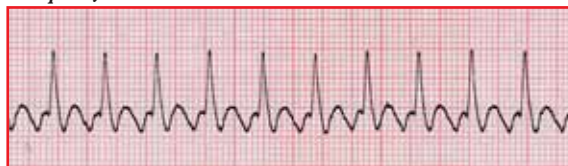Il y a des ondes P. Les ondes P sont suivies parfois par des QRS mais pas toujours. Successivement 2 sont suivies, pas le troisième et le cycle recommence. Les QRS restent fins mais d'aspect non homogène. Il s'agit d'une tachycardie atriale à 150 cycles par minutes, avec conduction de type 3/2.

13. Je ne vois pas d'onde P, mais une trémulation qui me semble encore un peu organisée, avec des QRS fins mais irréguliers



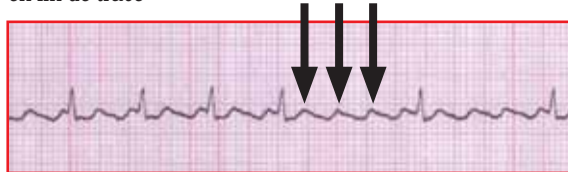Le rythme est variable, de l'ordre de 120 par minute, avec des semblants d'onde P étroites et rapides, de l'ordre de 450 par minute. Les QRS restent fins, Il s'agit d'une tachycardie supra-ventriculaire de type atriale, à conduction variable. La structuration des ondes P semble encore exister en comparaison à une fibrillation auriculaire.

14. Je ne vois pas d'onde P nette, mais plutôt un dôme entre chaque QRS



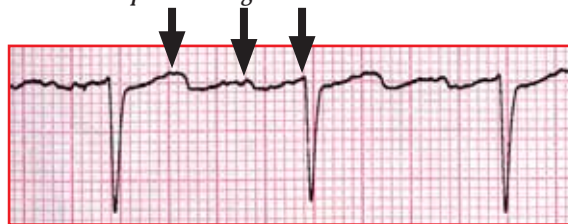
Le rythme est rapide, de l'ordre de 150 cycles par minute, avec des QRS fins, et un aspect en dents de scie arrondies à la place des ondes P. La base de chaque QRS est empâtée, et en fait il s'agit d'un second dôme présent qui se superpose avec le QRS. Il s'agit d'une tachycardie supra-ventriculaire, de type flutter auriculaire, à conduction de type 2/1.

15. Je ne vois pas d'onde P, mais une trémulation plus nette en fin de tracé



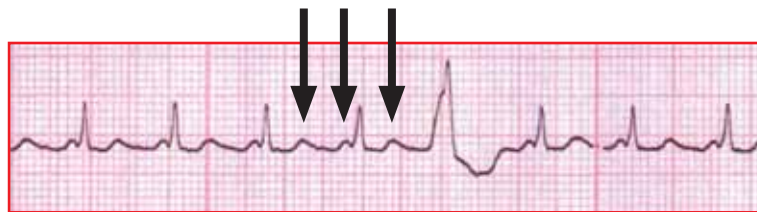
Dans la première partie du tracé, le rythme est rapide, de l'ordre de 140 par minute. Dans la seconde partie, le rythme est plus lent, et révèle une trémulation avec aspect en toit d'usine, typique d'un flutter auriculaire. Le ralentissement a été provoqué par une compression carotidienne.

16. Je ne vois pas d'onde P nette, mais plutôt une trémulation lente à deux pentes d'angle différent



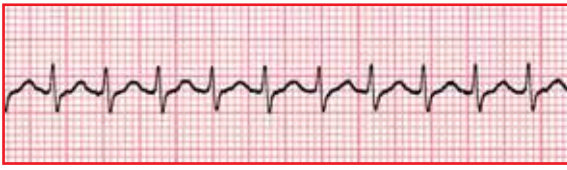
Le rythme est lent, les complexes QRS fins, et il existe des trémulations lentes entre les QRS, 3 fois plus nombreuses que les QRS, avec un aspect en toit d'usine. Il s'agit d'un flutter auriculaire à conduction de type 3/1.

17. Je ne vois pas d'onde P nette...



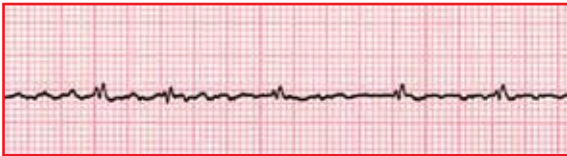
Les complexes sont fins hormis le 5^{ème}. Il existe une déflexion avant chaque QRS, mais quasiment accolée à celui-ci. Cette déflexion est tellement proche, qu'elle ne peut pas conduire au niveau physiologique. Hors, si elle ne peut pas conduire, c'est qu'il existe une autre onde placée avant celle-ci qui conduit (*complexes trop fins pour être ventriculaires, une extra-systole ventriculaire le confirme, et rythme trop rapide pour naître au niveau ventriculaire*) : il s'agit donc d'une tachycardie supra-ventriculaire, et en regardant bien, l'onde P qui conduit est confondue avec l'onde T précédente, et il y a une conduction de type 2/1.

18. Je ne vois pas d'onde P, les complexes sont rapides et fins



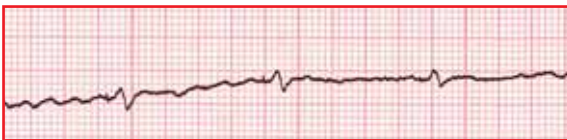
Il n'y a pas d'onde P visible, le rythme est rapide de l'ordre de 180 par minute, les complexes sont fins. Il s'agit d'une tachycardie de type Bouveret.

19. Il n'y a pas d'onde P nette, mais une trémulation de la ligne de base



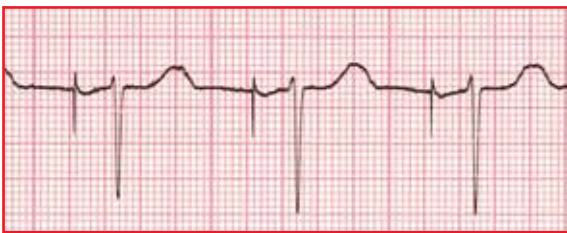Il s'agit d'une fibrillation auriculaire avec fréquence ventriculaire moyenne de l'ordre de 100 par minute, c'est-à-dire une arythmie complète par fibrillation auriculaire (ACFA).

20. Il n'y a pas d'onde P nette, mais une trémulation sur l'ensemble de la ligne, entrecoupée de complexes QRS larges, précédés par un micro-spike.



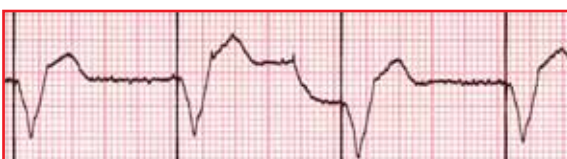Il s'agit d'un rythme en fibrillation auriculaire (ACFA), avec un stimulateur de type VVI.

21. Il n'y a pas d'onde P naturelle visible



Rythme électrostimulé en mode permanent en auriculaire : le spike auriculaire est bien visible, suivi d'un PR discrètement allongé à 0,22, et d'un complexe ventriculaire spontané : il s'agit soit d'un stimulateur AAI (*détection auriculaire, stimulation auriculaire*), soit d'un stimulateur DDD (*détection auriculaire et ventriculaire, stimulation possible auriculaire et ventriculaire*) pour lequel il n'y a pas eu de stimulus ventriculaire, la nature ayant enclenché le complexe QRS.

22. Je ne vois pas d'onde P naturelle



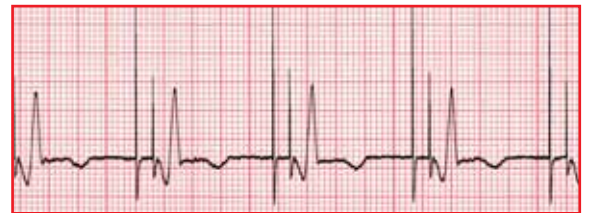Le rythme est électrostimulé en permanence, il n'y a pas d'onde P ou de spike auriculaire, il n'y a que des spikes ventriculaires. Il s'agit d'un rythme électrostimulé en mode VVI, sur fond de FA.

Ce qu'il faut retenir

Tout tourne autour de l'onde P

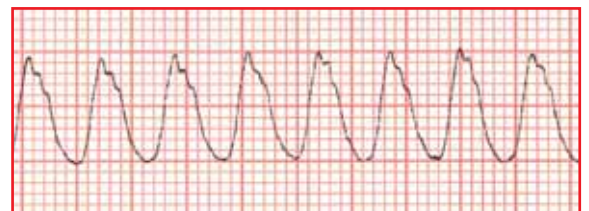1. P est la mieux visible en DII
2. P doit exister
3. Tout onde P doit être suivie d'un complexe QRS
4. Il existe 1 seule onde P identique avant chaque QRS
5. L'espace PR est de durée constante, compris entre 0,12 et 0,20 sec (3 à 5 petits carreaux)
6. La fréquence sinusale habituelle se situe entre 50 et 120 cycles par minute
7. Une fréquence haute suggère une TSV
8. Une tachycardie à complexes larges suggère une TV

23. Il n'y a pas de P naturelle visible, mais des doubles spikes.



Le rythme est régulier, électrostimulé en permanence, en auriculaire et en ventriculaire : il s'agit d'un stimulateur de type DDD, avec stimulation auriculaire (*premier spike*), un équivalent de PR à 0,12 seconde, puis un spike ventriculaire suivi du complexe ventriculaire.

24. Je ne vois pas d'onde P, et les complexes sont très larges



Il n'y a pas d'onde P, le rythme est rapide, de l'ordre de 280 par minute, les complexes sont très larges. Il s'agit à priori d'une tachycardie ventriculaire, à confirmer sur les autres dérivations.

Le chemin parcouru

Vous venez de valider les 2 premiers chapitres de cet enseignement en 11 modules :

1. Pré-requis anatomiques et électrophysiologiques
2. Tout repose sur l'Onde P
3. Le QRS dans tous ces états
4. T là ou T pas là ?
5. Avoir le Rythme dans la peau
6. Conduction, qu'en tu nous tiens
7. Repolarisation and Co
8. Données électriques
9. Évitions les pièges
10. Entre la clinique et l'électrique, mon cœur balance
11. Un arbre décisionnel et c'est tout